Diagnose

der

Chirurgischen Nierenerkrankungen

unter

Verwertung der Chromocystoskopie

Von

Dr. F. Voelcker

BIBLIOTHECA · BOSTONIENSIS · MEDICINAE
SERVAT · ET · DOCET
FVNDATA
MDCCLXII
EX DONO
John W. Farlow, M.D.

DIAGNOSE

DER

CHIRURGISCHEN NIERENERKRANKUNGEN

UNTER

VERWERTUNG DER CHROMOCYSTOSKOPIE.

Digitized by the Internet Archive
in 2012 with funding from
Open Knowledge Commons and Harvard Medical School

http://www.archive.org/details/diagnosederchiru00voel

DIAGNOSE

DER

CHIRURGISCHEN NIERENERKRANKUNGEN

UNTER

VERWERTUNG DER CHROMOCYSTOSKOPIE.

VON

DR. FRITZ VOELCKER,
PRIVATDOZENT FÜR CHIRURGIE IN HEIDELBERG.

MIT 50 ABBILDUNGEN IM TEXT.

WIESBADEN.
VERLAG VON J. F. BERGMANN.
1906.

Nachdruck verboten.
Übersetzungen, auch ins Ungarische, vorbehalten.

Druck der Kgl. Universitätsdruckerei von H. Stürtz in Würzburg.

MEINEM VEREHRTEN LEHRER

HERRN WIRKL. GEH.-RAT PROF. DR. CZERNY

IN DANKBARKEIT

GEWIDMET.

Vorwort.

Die vorliegende Arbeit, in der Heidelberger chirurgischen Klinik entstanden, soll dem Leser zeigen, inwieweit man durch Benützung subkutaner Einspritzungen von Indigkarmin für die Zwecke der chirurgischen Nierendiagnostik Vorteile ziehen kann.

Zuverlässiger als das zu gleichem Zwecke benutzte Methylenblau gestattet das Indigkarmin in dem aus der Blase entleerten Urin eine einfachere kolorimetrische Bestimmung und ermöglicht die Aufstellung von Ausscheidungskurven, in welchen sich die funktionelle Tüchtigkeit der zwei Nieren, als sekretorisches Ganze betrachtet, wiederspiegelt.

Durch die tintenartige Bläuung, welche das Indigkarmin auf der Höhe seiner Ausscheidung dem Urin verleiht, ist eine direkte Beobachtung der Nierentätigkeit, resp. der Ureterkontraktionen im cystoskopischen Bilde möglich (Chromocystoskopie) und man kommt zu Erfahrungen über Änderungen des Kontraktionsmodus der Ureteren unter veränderten Bedingungen oder pathologische Zuständenn.

Bei unilateralen Erkrankungen der Nieren pflegen sich deutliche Unterschiede nicht nur in dem Kontraktionsmodus, sondern auch in der Konzentrationsstärke des sezernierten Indigkarmins zu finden, Unterschiede, die man bei genügender Übung mittelst des Cystoskops direkt sehen und abschätzen oder auch durch Einlegen von Urinseparatoren oder Ureterkathetern exakt kolorimetrisch bestimmen kann.

Wenn man im Laufe der Arbeit die Indigkarmininjektion in allen Fällen, manchmal im Gegensatz oder in Konkurrenz mit anderen Methoden angewendet sieht, so erklärt sich das durch den Wunsch, die Methode auszuarbeiten und ihren Wert zu erproben, nicht etwa durch den Wunsch, ihr irgend eine Superiorität über andere Untersuchungsmethoden zu verschaffen.

Immerhin hat sich aber bei zunehmender Erfahrung herausgestellt dass eine ganze Anzahl von unklaren Fällen sich durch die einfache Chromocystoskopie in durchaus befriedigender und ausreichender Weise aufklären lassen, und dass dieselbe öfters mit Vorteil an die Stelle komplizierterer Untersuchungsmethoden gesetzt werden kann.

In dem trotz aller Fortschritte noch immer sehr schwierigen Kapitel der chirurgischen Nierendiagnostik kann eine möglichst reiche Auswahl von Hilfsmitteln nur zweckmässig sein.

Die Durchführung der Arbeit, welche ich gemeinsam mit Herrn Dr. E. Joseph begonnen, später allein fortgesetzt habe, wäre nicht möglich gewesen, wenn Herr Geheimrat Czerny, Exz., mir nicht die vielen nierenleidenden Patienten seiner Klinik, zum Teil auch seiner Privatklientel zugänglich gemacht und die reichen Hilfsmittel der Klinik zur Verfügung gestellt hätte. Ich möchte ihm auch an dieser Stelle meinen innigsten Dank ausdrücken.

Der Verfasser.

Inhalts-Verzeichnis.

Seite

Chromocystoskopie 1

Künstliche Blaufärbung des Urins durch Indigkarmin 1
Cystoskopische Beobachtung des blaugefärbten Urinstrahls 3
Ausscheidungstypus der Nieren 6
Klinische Bedeutung dor Chromocystoskopie 13
a) Auffinden der Uretermündungen 13
b) Feststellung, ob in Fällen von kolikartigen Unterleibsbeschwerden die Nieren als Ursache anzusehen sind oder nicht 15
c) In Fällen von pathologischen Urinbefunden, welche wegen Mangels anderer Symptome (Schmerzen, Nierenvergrösserung) schwer zu deuten sind . . 17
d) Zur Differentialdiagnose grosser Unterleibstumoren 20
Literatur über Chromocystoskopie und Indigkarmin 20

Niereninsuffizienz 22

Funktionelle Aufgabe der Nieren gegenüber dem Gesamtorganismus 23
Symptome, an denen man das Bestehen einer Niereninsuffizienz erkennt . . 25
a) Allgemeine Ödeme 25
b) Hypostheunrie 26
c) Torpor renalis 27
Drei Stadien der Niereninsuffizienz 28
a) Stadium der Kompensation durch reichliche Wasserzufuhr 28
b) Stadium der konstanten Retention von Harnbestandteilen 28
c) Zunehmende Retention von Harnbostandteilen 30
Was leisten die funktionell-diagnostischen Methoden bei der Erkennung der Niereninsuffizienz 31
a) Methoden, welche sich auf Analysen des Harnes aufbauen 32
b) Methoden, welcho von der Untersuchung des Blutes ausgehen 34
c) Die Indigkarminmethode, welche den Nieren eine Aufgabe stellt und deren Ausführung überwacht 36
Kolorimetrische Bestimmung des Indigkarmins im Harne 38
Ausscheidungskurven 39
Charakteristische Indigkarminreaktion bei Niereninsuffizienz 45
Indigkarminausscheidung in Fällen von Nephritis 51

Seite

Was leisten die funktionell-diagnostischen Methoden bei der Indikationsstellung einer Nephrektomie bei 54
a) Funktioneller Gleichwertigkeit der Nieren 54
b) Funktioneller Bedeutungslosigkeit einer Niere 60
c) Funktioneller Verschiedenwertigkeit der Nieren 61
Ausführung der Untersuchung in der Praxis 64
Anhang: Ausscheidungswege des Indigkarmin im Tierversuch 67

Nierentuberkulose 70
Die Nierentuberkulose entsteht meist auf deszendierendem Wege 70
Drei Stadien der Nierentuberkulose 72
1. Erstes Stadium: Ohne Beteiligung der Blase, ohne Veränderung der Uretermündungen 72
2. Zweites Stadium: Cystoskopisch nachweisbare, charakteristische Veränderungen der Blase 77
Klinische Untersuchung 79
Frage nach der Beschaffenheit der anderen Niere 81
Verwertung der Chromocystoskopie für die Fälle von Nierentuberkulose 84
3. Drittes Stadium der Nierentuberkulose: Die Blasenerkrankung macht die Cystoskopie unmöglich 95
Praktische Beispiele für die Brauchbarkeit der Chromocystoskopie bei Nierentuberkulose 97

Nierensteine 119

Ureterverschluss aus verschiedenen Ursachen 130

Pyonephrosen 143

Nierentumoren 154

Wanderniere 162

Chromocystoskopie.

Nachdem durch das Nitzesche Cystoskop die Möglichkeit gegeben ist, das Innere der menschlichen Blase einer eingehenden Besichtigung zu unterziehen, lag es nahe mit demselben auch die Tätigkeit der Nieren zu belauschen. Es gelingt aufmerksamen Beobachtern in der Tat ganz gut, regelmässige Kontraktionen der Uretermündungen und den Austritt eines Flüssigkeitswirbels zu sehen. Man wusste ja schon lange, dass der in den Nieren bereitete Urin nicht kontinuierlich in die Blase abfliesst, sondern durch periodische Kontraktionen des Ureters in gewissen Zeitabständen eingespritzt wird. Es ist aber nicht in allen Fällen möglich, den aus der Uretermündung austretenden Harnstrahl mit dem Cystoskope ohne weiteres zu sehen. Obwohl der Urin gelb ist und besonders in konzentriertem Zustande sich durch seine Farbe deutlich vom Wasser unterscheidet, hebt er sich im cystoskopischen Bilde doch nicht durch einen Farbenunterschied ab; denn wenn auch das Füllungswasser vollständig klar und farblos ist, so wird dasselbe im Innern des Organismus von den rotgelben Lichtstrahlen, welche von den blutdurchströmten Blasenwänden reflektiert werden, so durchflutet, dass sich der rotgelbe Urin durch seinen Farbenunterschied nicht mehr differenziert. Man sieht den Urinstrahl im Gegenteil am besten, wenn er farblos ist, und besonders dann, wenn er mit einer gewissen Kraft in die Blase hineingeschleudert wird, so dass er einen Strudel erzeugt. Beides erreicht man durch diuretische Mittel oder durch reichliche Gaben von Trinkwasser.

Künstliche Blaufärbung des Urins durch Indigkarmin.

Die Idee, den Urinstrahl nicht allein durch Verstärkung, sondern durch künstliche Färbung dem Auge besser sichtbar zu machen, lag nicht ferne, nachdem man wusste, dass dem Urin durch verschiedene Mittel eine besondere Kolorierung mitgeteilt werden kann und die Idee war um so verlockender, als man durch eine solche Methode nicht nur ein Stück

des inneren Lebens des Organismus direkt beobachten, sondern eventuell auch einen Vorteil für die Beurteilung von Krankheitszuständen der Nieren erwarten konnte.

Es war dazu ein Farbstoff notwendig, der im Organismus nicht verändert wird und in der Blase deutlich sichtbar ist. Farbstoffe, welche dem Urin eine rote oder rotgelbe Färbung geben, sind aus den obengenannten Gründen nicht praktisch. Dagegen heben sich blaue Farbstoffe sehr gut in dem Blaseninnern ab. Das von Casper schon früher versuchte Methylenblau ist aber für die Zwecke einer direkten cystoskopischen Beobachtung nicht gut zu verwerten. Es macht allerdings den Urin manchmal tiefblau, aber leider nicht konstant, es wird manchmal ganz, manchmal zum Teil als Leukoprodukt ausgeschieden, das im Urin gar keine sichtbare Färbung verursacht und erst durch Kochen mit Essigsäure als blauer Farbstoff nachgewiesen werden kann.

Nach verschiedenen Versuchen, welche zum Teil darauf abzielten, in der Blase selbst irgend eine chemische Reaktion zwischen dem aus den Ureteren austretenden Urinstrahl und der die Blase füllenden Flüssigkeit auszulösen und welche sich in der Münch. med. Wochenschr. 1903, Nr. 48 beschrieben finden, habe ich gemeinsam mit Dr. Joseph das Indigkarmin versucht und darin ein Mittel gefunden, das die Anforderungen erfüllt. Es gibt dem Urin eine sehr schöne blaue Farbe, welche 5—10 Minuten nach der Injektion sehr regelmässig eintritt und nicht durch Bildung von farblosen Modifikationen des Farbstoffes gestört ist.

Durch Chrzonszczewsky in die Medizin eingeführt, wurde das Indigkarmin von R. Heidenhain in einer bekannt gewordenen Arbeit zum Studium der Sekretionstätigkeit der Niere verwendet und später von Arnold und dessen Schülern zur Darstellung der Saftbahnen verschiedener Körpergewebe benutzt. Die Arbeit Heidenhains, in welcher er nachwies, dass der blaue Farbstoff von den Epithelien der Harnkanälchen abgesondert, von den Glomerulis dagegen ein farbloses Sekret geliefert wird, ist für viele spätere Untersuchungen vorbildlich und für die ganze moderne Auffassung der Nierentätigkeit grundlegend geworden. Es lag nahe, das von ihm mit so gutem Erfolge benutzte Präparat auch für die Diagnostik kranker Nieren einzuführen[1]).

---

[1]) Chrzonszczewsky, Virchows Arch. Bd. XXXV.

Heidenhain, Mikroskopische Beiträge zur Anatomie und Physiologie der Niere. Arch. f. mikrosk. Anatomie. Bd. X. S. 1.

Derselbe, Versuche über den Vorgang der Harnabsonderung. Pflügers Arch. Bd. IX. S. 1.

Arnold, Julius, Über das Verhalten des Indigkarmins in den lebenden Geweben. Zentralbl. f. d. med. Wissenschaften. 13. Jahrg. S. 865.

Die im Handel befindlichen Indigkarmine sind, wie Schreiber (Gräfes Archiv, Bd. LVIII) ausführt, entweder Natriumsalze der Indigodisulfonsäure oder der Indigotetrasulfonsäure. Auch existieren Salze der Indigomonosulfonsäure. Von Merck-Darmstadt wird ein Natrium indigosulfuricum purissimum hergestellt, welches ein indigotetrasulfonsaures Natrium ist. Fast identisch damit ist ein Präparat der badischen Anilin- und Sodafabrik in Ludwigshafen, welches unter dem Namen: Indigotine P. (Purpurblau) in den Handel gebracht wird. Diese Stoffe eignen sich zu vitalen Farbreaktionen im Tierkörper nicht sehr gut, weil sie zu unregelmässig in die Gewebe diffundieren.

Für die Zwecke der Nierenphysiologie und der Nierendiagnostik kommen vor allem die Natriumsalze der Indigodisulfonsäure in Betracht, z. B. das von Gehe & Co. Dresden als Carminum coerulem (Karminblau) und das von Brückner, Lampe & Co., Berlin C 19 gleichfalls unter dem Namen Carminum coeruleum in den Handel gebrachte Präparat, oder das Indigkarmin von O. Maschke (Kgl. Hofapotheke in Breslau, Neumarkt 20).

Ich habe nach mehreren Versuchen immer das Präparat von Brückner & Lampe verwandt, welches in seiner Wirkung sehr zuverlässig ist und keine toxischen Erscheinungen verursacht. Es löst sich im Wasser mit tiefblauer Farbe, welche einen Stich ins violette enthält, oder besser gesagt in durchscheinendem Lichte violett fluoresziert. In destilliertem Wasser löst es sich bis zu etwa 0,4%, etwas schlechter in physiologischer Kochsalzlösung, fast gar nicht in absolutem Alkohol.

Lösungen in destilliertem Wasser empfehlen sich zur Einspritzung beim Menschen nicht, sie sind wegen der Verschiedenheit ihres osmotischen Druckes gegenüber den Körperflüssigkeiten zu schmerzhaft. Ich habe deshalb zu Injektionen an Menschen immer eine 0,6%ige Kochsalzlösung als Lösungsmittel gewählt, in derselben löst sich der Farbstoff zwar nur unvollständig, in einem Verhältnis von 0,4 zu 100,0 entsteht aber eine Aufschwemmung, welche einer Lösung ziemlich gleich kommt. In Aufschwemmungen von stärkerem Gehalt finden sich Farbkörnchen, welche durch feine Spritzenkanülen nicht hindurchgehen.

Cystoskopische Beobachtung des blaugefärbten Urinstrahls.

Um den Urinstrahl der Ureteren mittelst des Cystoskops direkt beobachten zu können, ist es nicht nur nötig, dass derselbe überhaupt blau gefärbt ist; er muss genügend tiefblau sein, d. h. er muss die Farbe in einer gewissen Konzentration enthalten. Je tintenartiger der Urin aus der

Ureteröffnung austritt, um so deutlicher hebt er sich gegen die Blasenschleimhaut ab.

Man injiziert 20 ccm einer 0,4%-igen Lösung.

Der Konzentrationsgrad der Farbe im Urin hängt neben anderen, weniger wichtigen Umständen zunächst von der absoluten Menge des injizierten Farbstoffes ab. Durch längere Erfahrung habe ich allmählich herausgefunden, dass eine Dosis von 80 mg für den erwachsenen Menschen ausreicht, und bin meist so verfahren, dass ich von einer 0,4%igen Auflösung des Farbstoffes in 0,6%iger Kochsalzlösung 20 ccm in die erschlaffte Muskulatur der Regio glutaea injizierte. Man schreibt also:

Rp.	Carmini coerulei (Brückner, Lampe & Co.)	0,4
	Natr. chlorati	0,6
	Aqu. destillat	100,0

Ds. Vor Gebrauch kurz aufkochen, schütteln und unfiltriert 20 ccm in die Muskulatur warm injizieren.

Seltener habe ich Tabletten benutzt, welche aus 80 mg Indigkarmin und 0,1 g Kochsalz bestehen und von der Firma Brückner, Lampe & Co. in den Handel gebracht werden. Dieselben sind etwas schwer löslich.

Der Konzentrationsgrad der Farbe im Urin wird aber nicht durch die injizierte Menge allein bestimmt, sondern ändert sich vor allem je nach dem Konzentrationsgrade des Urins überhaupt. Zu einer Zeit, wo der Organismus aus irgend welchem Grunde, z. B. infolge eines Schwitzbades einen sehr konzentrierten Urin produziert, ist auch das Indigkarmin in stärkerer Konzentration darin enthalten, während es zu einer Zeit, wo infolge reichlichen Trinkens ein sehr diluierter Harn ausgeschieden wird, nur in starker Verdünnung erscheint. Um also nach Injektion der festgesetzten Dosis von 80 mg eine genügend tiefe Kolorierung des Urins zu erzielen, ist es nötig, durch vorausgeschickte Einschränkung des Trinkwassers, besonders durch Vermeiden von Diureticis dafür zu sorgen, dass der Urin von den Nieren nicht mit einem zu grossen Überschusse von Wasser produziert wird. Es ist mir im Anfange meiner Studien, wo ich aus Gründen meiner Diensteinteilung die Untersuchungen meistens in den Nachmittagsstunden zwischen 3 und 4 Uhr vornahm, öfters vorgekommen, dass ich trotz Injektion einer genügend grossen Farbstoffmenge die Reaktion mit dem Cystoskop nicht beobachten konnte, deshalb glaubte, der Farbstoff sei nicht ausgeschieden worden, nach Beendigung der Cystoskopie aber beim Ablassen des Füllungswassers durch dessen deutliche blaue Farbe überrascht war. Dass ich den Farbstoff in der Blase nicht hatte sehen können, hatte manchmal seinen Grund in abnormer oder ungewöhnlicher Lage der Ureteren, manchmal aber auch darin, dass die Frauen, welche

Die Patienten sollen vor der Untersuchung möglichst wenig trinken.

ich damals meistens untersuchte in den Stunden vor der Untersuchung ihre wasserreiche Mittagsmahlzeit eingenommen und einige Tassen Kaffee getrunken hatten. Infolgedessen war der Urin stark verdünnt und enthielt die Farbe nur in schwacher Konzentration, was selbstverständlich seine Sichtbarkeit verminderte. Besonders störend ist dabei noch der Umstand, dass die Urinstösse sich bei künstlicher Polyurie sehr viel rascher folgen, manchmal fast kontinuierlich werden und dabei so kräftig in die Blase hineingewirbelt werden, dass sie sich sofort mit der Füllungsflüssigkeit mischen und letztere in gleichem Masse an Bläuung zunimmt, wie der Urin die Farbe in die Blase hineinträgt.

Es empfiehlt sich deshalb, die Untersuchungen in den Morgenstunden vorzunehmen, und die Patienten vorher ein trockenes Frühstück ohne Kaffee einnehmen zu lassen, eventuell wenn die Untersuchung zu einer anderen Tageszeit stattfindet, zweckmässige Vorschriften betreffs der Flüssigkeitsbeschränkung zu geben. Man erzielt durch die Untersuchung an dürstenden Patienten den grossen Vorteil, dass der Farbstoff in starker Konzentration, manchmal direkt tintenartig ausgeschieden wird, und dass er sich sehr leicht für das Auge markiert. Man hat ausserdem den Vorteil, dass der Urinstrahl nicht mit zu grosser Kraft in die Blase hineingetrieben wird, und sich weniger leicht mit der Füllungsflüssigkeit mischt. Er senkt sich infolge seines höheren spezifischen Gewichtes, wenn er zur Ruhe gekommen ist, in den tiefsten Teil der Blase, wo sich ein blauer See ansammelt, der die Beobachtungen nicht stört. Ausserdem folgen sich die Kontraktionen nicht so rasch und es hat deshalb das bei jeder Kontraktion ausgestossene Urinquantum Zeit, sich aus dem Gesichtsfeld zu verziehen; der nächste Strahl kommt erst, wenn der vorhergehende verschwunden ist. Das Cystoskop führt man am besten 2—3 Minuten nach der Farbstoffinjektion ein, orientiert sich über die Innenfläche der Harnblase im allgemeinen, konstatiert eventuelle Veränderungen und richtet dann das Instrument nach abwärts, so dass man die Gegend des Trigonum überschaut. Das letztere markiert sich in normalen Blasen fast immer durch eine lebhafte kapillare Gefässinjektion und man hat in der Art und Weise, wie die Begrenzungslinien dieses geröteten Feldes nach rechts und links konvergierend zusammenlaufen, nach meiner Erfahrung das beste Hilfsmittel, um die zwei seitlichen Ecken des Trigonum und damit die Uretermündungen zu finden und einzustellen.

Die Uretermündungen sollen womöglich aus einiger Entfernung beobachtet werden.

Für die Beobachtung der Ausscheidung des gefärbten Urins ist es zweckmässig, mit dem Prisma des Cystoskops nicht zu nahe an die Uretermündungen heranzugehen, weil man sich sonst eines genügenden Überblickes und der Möglichkeit, den Urinstrahl etwas zu verfolgen, beraubt.

Es ist selbstverständlich, dass die Beobachtung erschwert ist, wenn man sich mit dem Prisma des Instrumentes direkt in der Farbwolke befindet. Man muss also den Griff des Instrumentes möglichst senken, was in geringer Beckenhochlagerung der Patienten leichter ist, als in ganz flacher Position und erzielt auf diese Weise oft, dass man mit dem gewöhnlichen Instrumente beide Uretermündungen auf einmal in das Gesichtsfeld einstellen kann. Ist das nicht möglich, so kann man abwechselnd zuerst die eine, dann die andere Uretermündung beobachten, oder man kann die eine Mündung an den äussersten Rand des Gesichtsfeldes einstellen, so dass man die Farbwolken der anderen Seite sehen und die Tätigkeit der Niere dadurch kontrollieren kann. Die gemachten Beobachtungen, z. B. Zeitintervalle, verschiedene Kraft der Urinstösse etc. diktiert man einem Gehilfen. Selbst Unerfahrene werden bei richtig ausgeführtem Versuch ohne Mühe imstande sein, den blauen Urinstrahl zu erkennen und durch die Klarheit überrascht werden, mit welcher man die Tätigkeit der Nieren belauscht und die Ureteröffnungen wie die Krater zweier Vulkane abwechselnd dicke Wolken auspuffen sieht (Fig. 1).

Fig. 1.

Ausscheidungstypus der Nieren.

Um die beiden Nieren in zuverlässiger Weise während längerer Zeit zu beobachten, dazu gehört allerdings ein etwas geschulter Beobachter, eine ruhige Hand und eine gewisse Ausdauer in der Akkommodationsfähigkeit des Auges. Man kommt aber unter diesen Voraussetzungen durch geduldige Beobachtung zu ganz instruktiven Erfahrungen über den Rhythmus, in dem die Ureteren arbeiten, oder über den „Ausscheidungstypus."

Man kann diesen Ausscheidungstypus sehr leicht durch graphische Darstellung im Bilde festhalten, in dem man die gemachten Beobachtungen in ein Koordinatensystem einträgt. Die horizontale Grundlinie ist in Abschnitte eingeteilt, welche 10 Sekunden darstellen, so dass nach sechs Teilstrichen immer eine neue Minute beginnt. Die Urinstösse werden als vertikale Striche eingetragen, die der rechten Niere nach oben, die der linken Niere nach unten. Die verschiedene Länge der Striche bedeutet die verschiedene Propulsionskraft des Urinstrahls, seine verschieden lange Dauer wird durch die verschiedene Dicke der Striche angedeutet. Ich füge eine derartige Abbildung bei (Fig 2).

Ich habe sehr zahlreiche derartige Beobachtungen bei nierengesunden Frauen angestellt, meist bei solchen, welche sich wegen unklarer chronischer Unterleibsbeschwerden an den Arzt wandten, so dass die ohnehin wenig schmerzhafte Untersuchung gerechtfertigt war. Bei der grösseren Zahl dieser Patientinnen handelte es sich um Beschwerden, welche in das Gebiet der Enteroptose gehörten, oder um chronische Genitalanomalien,

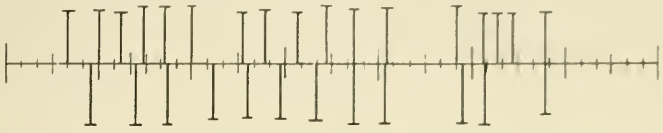

Fig. 2.

wie Prolaps, Endometritis oder um abdominale Tumoren irgend welcher Art. Indem ich den Ausscheidungstypus in diesen Krankheitszuständen, bei welchen die Nieren nachweisbar nicht beteiligt waren, feststellte, hoffte ich zur Darstellung eines normalen, regelmässigen Ausscheidungstypus zu gelangen, musste mich aber überzeugen, dass die Auswahl von unterleibsleidenden Frauen, welche ich getroffen hatte, nicht die richtige Basis für die Beurteilung normaler Verhältnisse geben konnte. Nur in einem kleinen Teile der Fälle war der Ausscheidungstypus ein annähernd regelmässiger, so dass die Kontraktionen der Ureteren sich in einigermassen gleichen Abständen folgten und die beiden Seiten mit einer gewissen Regelmässigkeit alternierten. Sehr viele der Patientinnen zeigten dagegen einen recht unregelmässigen Ausscheidungstypus, indem Pausen bis zur Dauer von mehreren Minuten und auch Verschiedenheiten in der Kraft der einzelnen Urinstösse beobachtet wurden. Einzelne dieser Pausen, besonders diejenigen, welche von abnorm kräftigen und abnorm langen Urinstössen gefolgt sind, wird man wohl am besten als geringe Stauungen von Urin im Nierenbecken auffassen. Im übrigen sind mir diese Pausen in ihrer Deutung nicht vollkommen klar und es ist möglich, dass ein Teil von ihnen auf funktionelle Störungen durch vasomotorische oder sekretorische Nerven zurückzuführen ist, und dass die Unregelmässigkeit der Nierenfunktion irgendwie mit den chronischen Unterleibsbeschwerden der untersuchten Frauen in Beziehung steht. Jedenfalls halte ich längere Pausen nicht für Zufälligkeiten, die im Bereiche des Normalen liegen, sondern für Unregelmässigkeiten, welche dem wünschenswerten Zustande der Nieren nicht entsprechen.

Zahlreichere Beobachtungen an gesunden Männern oder an gesunden nulliparen Frauen, wozu aus begreiflichen Gründen sich die Gelegenheit

weniger oft bietet, würden wahrscheinlich ergeben, dass der Ausscheidungstypus in der Norm ein ziemlich regelmässiger und zwischen links und rechts alternierender ist. Meine Erfahrungen sprechen in diesem Sinne.

Von diesem normalen Ausscheidungstypus gibt es unmerkliche Übergänge zu den geschilderten Unregelmässigkeiten bei mehrgebärenden Frauen mit schlaffen Bauchdecken und von diesen wieder findet sich eine ununterbrochene Kette von Beobachtungen, welche zu den später mitgeteilten Fällen von unregelmässigem Ausscheidungstypus bei Wanderniere hinüberleiten. Dort finden sich auch andere Beobachtungen mitgeteilt, der Art, dass der Rhythmus der Ausscheidung sich beim Übergang vom Liegen zum Sitzen oder Stehen ändert.

Eine deutlich erkennbare Änderung erleidet der Ausscheidungstypus durch reichliche Flüssigkeitszufuhr und entsprechende Steigerung der Urinmenge und zwar nimmt dann sowohl die Kraft der einzelnen Urinstösse, als auch die Zahl derselben in der Zeiteinheit zu. Man beobachtet 20 und mehr Ureterkontraktionen in der Minute und es kann sogar vorkommen, dass die einzelnen Urinstösse ineinander übergehen, so dass ein kontinuierlicher, rhythmisch verstärkter Strom entsteht. So habe ich bei einer Patientin, welche vor der Untersuchung reichlich starken Kaffee getrunken hatte, folgende Beobachtung gemacht: die rechte Niere sezerniert einen kontinuierlichen Strom, der minutenlang anhielt und in Abständen von ca. 2 Sekunden Verstärkungen zeigt. Unterdessen sezernierte die linke Niere in der Weise, dass sehr langdauernde Urinstösse von grösseren Pausen gefolgt waren, z. B. Pause von 15 Sekunden, dann Strahl von 25, dann Pause von 35, Strahl von 25 Sekunden usw. Der Ausscheidungstypus wäre also in diesem Falle folgendermassen wiederzugeben (Fig. 3).

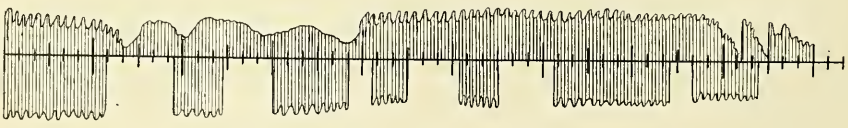

Fig. 3.

Sehr gut konnte ich mir den Einfluss der Polyurie auf den Rhythmus der Ausscheidung an folgendem Experiment vor Augen führen: einem 15 kg schweren Hunde legte ich in Chloroformnarkose durch einen kleinen suprasymphysären Medianschnitt die Blase frei, zog sie vor die Bauchwunde und halbierte sie so, dass ich die beiden Uretermündungen gut übersehen konnte. Sie sezernierten nur sehr spärlich, etwa alle halbe Minute. Dann liess ich in die Vena femoralis mittelst einer eingebundenen

Kanüle aus einem höher gestellten Gefäss 0,6%ige Kochsalzlösung einlaufen, etwa 2 ccm pro kg, Tier und Minute, im ganzen während der halbstündigen Versuchszeit einen Liter Kochsalzlösung. Schon 5 Minuten nach Anfang der Infusion begannen die Nieren resp. die Ureteren ihren Ausscheidungstypus zu verändern. Die Urinstösse häuften sich und wurden so stark, dass einzelne von ihnen im Bogen aus der Uretermündung herausspritzten. Während ich anfangs 20—30 Stösse in der Minute zählte, nahm mit der Dauer des Versuches die Zahl der Urinstösse zu, die stärkeren Kontraktionen hörten auf und es entstand schliesslich ein kontinuierlicher, stossweise verstärkter Flüssigkeitsstrom.

Tiere mit künstlicher Blasenektopie.

Um den Ausscheidungstypus der Niere am Tiere besser studieren zu können, habe ich Blasenektopien nicht nur wie im vorliegenden Falle für die Dauer eines kurzen Versuches, sondern für längere Dauer angelegt und auch eine Reihe von Tieren damit am Leben erhalten können. Man konnte entweder im Bade oder durch direkte Inspektion des auf dem Rücken liegenden Tieres die Ausscheidungen aus den Uretermündungen kontrollieren. Ich beschreibe die Operation, weil sie eine gute Basis zur Anstellung allgemeiner nierenphysiologischer Versuche abgibt.

Man nimmt am zweckmässigsten weibliche Tiere, weil bei männlichen Tieren der Penis dem Medianschnitt etwas hinderlich ist.

In Chloroformnarkose wird auf einem verstellbaren Operationstisch in Beckenhochlagerung ein kleiner (3 cm langer) Medianschnitt von der Symphysis ossium pubis aus nach aufwärts gemacht.

Es ist wichtig, den Schnitt so klein als möglich zu machen, damit man nur wenig oder besser gar nicht zu nähen braucht. Der fleischige Musculus rectus, der zumeist keine Linea alba hat, wird in seiner Faserrichtung stumpf auseinandergenommen, das dünne, meist fettreiche Peritoneum eingerissen und dann die Blase, die beim Hunde sehr mobil ist und ganz intraperitoneal liegt, aus der Wunde luxiert. Dabei werden zwei feine Peritonealduplikaturen, welche auf jeder Seite gegen den Scheitel der Blase zu emporziehen, durchtrennt und mit feinen Ligaturen versorgt. Dann wird die Blase nabelwärts angezogen und die Urethra an ihrem Abgang vom Blasenhals freipräpariert, was gewöhnlich stumpf und sehr leicht gelingt. Man kann mit der Blase die Urethra soweit aus der Bauchwunde herausziehen, dass man eine doppelte Ligatur anlegen und zwischen derselben die Urethra durchtrennen kann. Nachdem dies geschehen, hat die Blase nur wenig Neigung, sich zurückzuziehen, man lässt sie vor der Bauchwunde liegen und macht an ihrer Kuppe eine Öffnung, um den Urinabfluss zu ermöglichen. Sollte die Bauchdeckenwunde so gross sein, dass sie durch den Blasenstiel nicht genug ausgefüllt wird, und ein Prolaps

von Därmen zu befürchten wäre, so wird durch Nähte für ihre Verkleinerung gesorgt. Man hüte sich aber, dadurch etwa die Ureteren zu knicken.

Man tut gut, damit die Operation in erster Sitzung zu beschliessen und das übrige einer zweiten Sitzung vorzubehalten. Wenn man die erste Operation zu sehr kompliziert, wird man einen gewissen Prozentsatz an Todesfällen durch Urin-Infiltration und Verjauchung des Unterhautzellgewebes zu gewärtigen haben. Auch ich habe solche Erfahrungen mehrmals gemacht. Gerade die Einrichtung, dass man die Blase weit aus der Wunde hervorragen lässt und nur an ihrer Kuppe eine Öffnung anbringt, garantiert die prima intentio am besten: der Urin tropft ab, ohne die Wunde zu besudeln. Zweckmässig zieht man dem Tiere einen Kragen von Pappdeckel an.

Nach einigen Tagen findet man die Blase zu einem ödematösen, granulierenden Klumpen kontrahiert und mit den Rändern der Bauchwunde fest verlötet. Man spaltet nun die Blase genau in der Medianlinie in ihrer ganzen Ausdehnung, so dass man sie vollständig aufklappen kann und lässt besonders an der Hinterwand den Schnitt so weit nach abwärts gehen, dass er auch zwischen die Uretermündungen eindringt und diese voneinander trennt.

Ist die Operation gut gelungen, so hat man schliesslich ungefähr folgenden Befund: „Die Blase liegt vor der Bauchwand und bildet zwei Hälften, welche sich wie ein Buch zusammenlegen und auseinanderklappen lassen. Die Uretermündungen liegen nabelwärts ziemlich am Rande der Blase und lassen sich mit blossem Auge sehr gut beobachten. Die Blasenschleimhaut granuliert und hat anfangs Neigung zu bluten, allmählich heilt sie aus und wird mit einem derben Epithel überzogen, welches dem Epithel der äusseren Haut ähnlich wird, aber haarlos bleibt.

Durch Bäder muss man die Ekzembildung an der Bauchwand bekämpfen. An einem so vorbereiteten Tiere ist es sehr leicht, die Ausscheidungstypen der Nieren unter verschiedenen Verhältnissen mit blossem Auge sehr exakt zu studieren, man kann auch sehr bequem den Urin jeder Niere getrennt auffangen.

Man kann sich dazu des Ureterenkatheters oder folgender Vorrichtung bedienen. Ein kleiner, halbkugelförmiger Napf wird durch eine mediane Scheidewand in zwei Hälften geteilt und aus jeder Hälfte durch ein Rohr der Inhalt abgeleitet. Die Scheidewand steht ja nach der Form der Blase so weit vor und ist so zurechtgeschnitten, dass sie sich zwischen den beiden Blasenhälften genau einlegt und vor allem die Uretermündungen sicher voneinander trennt, so dass jeder Ureter sein Sekret in die betreffende Hälfte hineinspritzt. Man kann den kleinen Apparat selbstverständlich

aus jedem beliebigen Material machen lassen, ich habe ihn mir aus einem halbierten Gummibällchen selbst zusammengeklebt. Ein paar Bändchen, die man an die Aussenfläche des Apparates irgendwie befestigt, dienen dazu, um den Leib des Tieres gebunden zu werden.

Zum Sammeln des Urins hängt man das Tier am besten mittelst einer passenden Unterlage auf und kann dann mühelos mehrere Stunden den Urin sammeln.

Der Vorteil dieser Operation beruht vor allen Dingen darauf, dass die Nieren weniger leicht einer aszendierenden Infektion ausgesetzt sind, als wenn man die Ureteren durchtrennt und in die Haut einnäht und dass der muskulöse und nervöse Mechanismus des Ureters bis zur Blase intakt erhalten bleibt.

An einem solchen Tiere konnte ich in sehr instruktiver Weise den Ablauf einer Nierenerkrankung und ihren Einfluss auf den Ausscheidungstypus kontrollieren.

Während des ersten Vierteljahres nach der Operation (20. Okt. 1903) machte die linke Niere eine Erkrankung durch, welche man nach dem Eiterbefund, dem Eiweissgehalt und den zylinderähnlichen Gebilden im Urin als eine Pyelonephritis auffassen musste, welche aber schliesslich in vollkommene Heilung überging, so dass das Tier noch ein Jahr lang mit seiner Blasenektopie lebte. Es wurde schliesslich getötet, die Nieren zeigten sich beide gesund, und man fand als einzigen pathologischen Befund die fibröse Kapsel der Nieren stellenweise mit der Rinde verwachsen, zwischen rechts und links keinen Unterschied. Während die linke Niere ihre Erkrankung durchmachte, war die rechte dauernd gesund geblieben, ihr Urin enthielt nur ganz wenig Eiterkörperchen und kein Eiweiss. Der Ausscheidungstypus der rechten Niere war dauernd ganz regelmässig geblieben, der der linken Niere war vor der Erkrankung ebenso regelmässig gewesen. Dann folgte eine Periode, während welcher die linke Niere sich durch einen abnormen Ausscheidungstypus in der Art auszeichnete, dass ihre Sekretionen seltener wurden, dabei aber länger anhielten und mit grosser Kraft ausgestossen wurden. Sie hielten zumeist 5—10 Sekunden an und waren einige Male während dieser Zeit stossweise verstärkt. Ich konnte öfters sehen, dass der Urinstrahl in einem Bogen von 30 cm Spannweite und eben soviel Höhe ausgestossen wurde. Dabei war die absolute Urinmenge der linken Niere ungefähr dreimal so gross wie die der rechten, es bestand also eine einseitige Polyurie, verursacht durch eine Entzündung und charakterisiert durch einen Ausscheidungstypus, der aus zeitlich selteneren, dafür aber länger anhaltenden Urinstössen besteht. Die Krankheit ging nicht in Zerstörung der Niere, sondern in Heilung über und es ist interessant

zu sehen, dass fünf Monate nach der Operation der Ausscheidungstypus auf beiden Nieren wieder ganz regelmässig war. (Vgl. die beiden Abbildungen. Fig. 4 zeigt den Ausscheidungstypus während der Erkrankung der linken Niere, Fig. 5 den Ausscheidungstypus vor und nach Heilung der Erkrankung.)

Ich habe die Tiere mit künstlicher Blasenektopie zu verschiedenen Versuchen benutzt, welche vor allem auf quantitative Bestimmung der

Fig. 4.

Harnstoff- resp. Stickstoffmengen des Urins und auf das Studium der Arbeitsteilung zwischen einer gesunden und einer kranken Niere abzielten, übergehe diese Versuche aber, weil sie noch nicht abgeschlossen sind.

Sistieren der Urinsekretion in tiefer Narkose.

Eine andere Erfahrung, die ich an den Tieren mit künstlicher Blasenektopie öfters machen konnte, gehört hierher, es ist das vollständige Sistieren der Urinsekretion in der Chloroformnarkose. Man kann sich leicht überzeugen, dass die Sekretionen der Ureteren mit Eintritt der Narkose schwächer

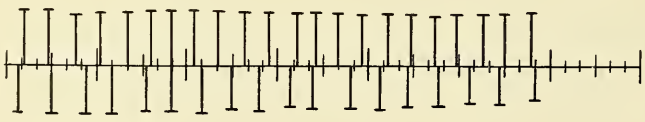

Fig. 5.

werden und dass sie in tiefer Narkose vollständig aufhören. Mit dem Wiedererwachen des Tieres beginnt auch die Nierensekretion wieder und erreicht nach einigen Minuten die frühere Stärke. Auch an Menschen hat man hie und da Gelegenheit, z. B. bei Operationen von Ureterfisteln, zu konstatieren, dass in tiefer Narkose die Sekretion aus der Fistel aufhört. Diese Erfahrung verdient für unsere Zwecke insofern Beachtung, als es nicht angängig ist, die Chromocystoskopie in Narkose auszuführen. Einmal nur habe ich bei einem 4jährigen Mädchen einige Atemzüge Chloroform zur Einführung des Cystoskops gegeben, habe dann aber das Kind während der Untersuchung selbst wieder aufwachen lassen.

Klinische Bedeutung der Chromocystoskopie.

a) Auffinden der Uretermündungen.

Die Chromocystoskopie hat für die praktische Medizin zunächst den Wert, dass sie das Auffinden der Uretermündungen erleichtert, was für Ungeübte schon in normalen Blasen wertvoll ist. Während der Geübte keine Mühe hat, in einer normalen Blase die Uretermündungen zu finden, suchen Ungeübte die Mündung gewöhnlich an falscher Stelle mit Vorliebe zu weit im Inneren der Blase. Da bei richtiger Ausführung der Injektion und richtiger Vorbereitung des Patienten sich die blauen Wolken sehr deutlich abzeichnen, so kann auch der Anfänger, indem er dem blauen Strahl in der Richtung seines Ursprunges zu nachgeht, sehr leicht die Stelle finden, wo er aus der Blasenwand austritt. Wenn man den Vorgang, der zur Ausstossung des Urinstrahles führt, etwas genauer beobachtet, so sieht man, dass die Blasenwand in der Gegend der Uretermündung von einer peristaltischen Kontraktion ergriffen wird, welche in die Uretermündung, dieselbe etwas aus der Blasenwand heraushebend, ausläuft. Damit öffnet sich der vorher geschlossene Schlitz, der blaue Strahl tritt aus, dann verschliesst sich die Öffnung wieder und man sieht, wie die Kontraktion der Uretermündung und ihrer Umgebung sich wieder löst. Der Strahl selbst dauert, wenn keine besonderen Wassermengen zu bewältigen sind, nur kurz an, etwa eine halbe Sekunde, er beginnt scharf und hört ebenso scharf wieder auf. Er ist normalerweise nach der Medianlinie der Blase zu gerichtet, er überschreitet dieselbe meistens etwas, bei besonders starken Stössen wird er auch bis an die gegenüberliegende Blasenwand geschleudert. Bei Frauen liegt der Blasenboden oft asymmetrisch, wodurch auch die Richtung des Urinstrahles beeinflusst wird. Bei Fällen von Prolaps, wo der Blasenboden in Form einer Cystocele nach unten verzerrt ist, beobachtet man öfters, dass die Urinstrahlen der Ureteren nicht konvergierend nach der Mitte zu, sondern divergierend nach aussen zu gerichtet sind, dadurch sind sie schwerer sichtbar, indem sie in den Blasengrund, welcher mit blauer Flüssigkeit sich anfüllt, eingespritzt werden, sich also nicht gegen die hellbeleuchtete Blasenwand abheben. Man kann auch beobachten, dass der Urinstrahl über den Boden der Blase selbst hinwegfliesst.

Auch dem Geübten kann das Auffinden der Uretermündungen Schwierigkeiten machen, wenn abnorme Verhältnisse vorliegen. So können durch die erwähnte Verzerrung des Trigonum die Ureterenmündungen unsichtbar werden, und das gleiche gilt manchmal bei Prostatahypertrophie, oder sie können bei Cystitis mit stärkerem Ödem der Schleimhaut hinter falten-

artigen Vorsprüngen verdeckt sein, sie können auch durch Geschwülste, z. B. durch Papillome und besonders durch tuberkulöse Geschwüre der Blasenschleimhaut unsichtbar werden. Für alle diese Fälle leistet die Chromocystoskopie als Rekognoszierungsmittel wertvolle Dienste.

Fig. 6.

Mit ihrer Hilfe habe ich auch folgenden Fall von kongenitaler Doppelung des Ureters entdeckt, der ohne die Blaufärbung des Urins wahrscheinlich der Beobachtung entgangen wäre.

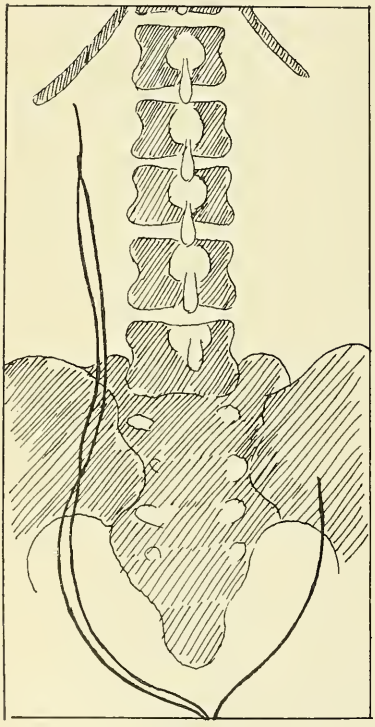

Fig. 7.

Eine 46jährige Frau S. Th. suchte wegen chronischer Unterleibsbeschwerden, welche der Hauptsache nach auf Enteroptose zurückzuführen waren, die Klinik auf. Bei der Chromocystoskopie, welche ich bei ihr vornahm, fand ich auf der rechten Seite eine ziemlich regelmässige Sekretion aus einer normal gelagerten Uretermündung, auf der linken Seite trat dagegen die Sekretion des Farbstoffes abwechselnd aus zwei Ureteröffnungen auf, welche ungefähr ½ cm voneinander entfernt waren, die eine medial, die andere lateral gelegen. Die Sekretion der beiden linksseitigen Ureteren geschah öfters dicht hintereinander, manchmal waren die Stösse auch vollständig voneinander unabhängig. An Stärke waren sie ungefähr gleich. Das folgende Schema (Fig. 6) veranschaulicht die Art der Sekretion, die nach oben gerichteten Striche bedeuten die Sekretionen des medialen, die nach unten gerichteten Striche die Sekretionen des lateralen Ureters. Es gelang mir, alle drei Harnleiter zu sondieren und ihren Verlauf in einer Serie von drei übereinanderliegenden Blendenaufnahmen auf die Röntgenplatte zu bekommen. Die Katheter waren mit einem dünnen Silberdraht armiert. Auf der nebenstehenden Skizze (Fig. 7) sind die drei Auf-

nahmen in eine zusammengezogen. Man sieht die drei Katheter von der Blase aus divergieren. Der Katheter der rechten Seite ist nur bis zur Linea innominata pelvis gezeichnet, weil er sich nicht weiter vorschieben liess. Auf der linken Seite haben sich die Katheter dagegen bis zur Niere hinauf deutlich gezeichnet. Man sieht, dass sie sich an der Linea innominata kreuzen und dann parallel nebeneinander zur Niere ziehen und hier anscheinend in ein gemeinsames Nierenbecken ausmünden.

b) Feststellung, ob in Fällen von kolikartigen Unterleibsbeschwerden die Nieren als Ursache anzusehen sind oder nicht.

Was nun den Wert der Chromocystoskopie für die Diagnose von Nierenerkrankungen angeht, so ist es besonders wichtig, den Ablauf der Reaktion in der ersten halben Stunde zu beobachten. Man richtet sein Augenmerk auf den Eintritt der Blaufärbung, auf die Zahl der Urinstösse in der Minute, auf die Zeitintervalle, die Kraft, die Richtung des Strahles, notiert Unterschiede zwischen rechts und links usw. Es ist zweckmässig die Untersuchung in einem ruhigen Raume vorzunehmen. Wir haben an der Klinik ein kleines Zimmer, das verdunkelt werden kann und alle Instrumente zur Harnuntersuchung und zur Cystoskopie enthält, speziell als cystoskopisches Zimmer herrichten lassen.

Die Erkrankungen, bei denen die Chromocystoskopie in Frage kommen und mit zur Aufklärung beitragen kann, sind sehr mannigfaltig. Eine grosse Gruppe bilden Patienten mit Unterleibsbeschwerden verschiedener Art, besonders kolikartigen Schmerzen, welche längere oder kürzere Zeit bestehen, auf einer Seite lokalisiert sind, und deren Ursache durch die klinische Untersuchung nicht einwandsfrei nachgewiesen werden kann, weil charakteristische Palpationsbefunde oder charakteristische Veränderungen der Exkrete fehlen. Um die schwankende Diagnose der Entscheidung näher zu bringen, ist es meistens das nächste Ziel festzustellen, von welchem Organ oder von welchen Organen die Koliken ausgehen. Gerade für diese vorläufige Untersuchung, welche weniger in der vollständigen diagnostischen Erledigung als in der Auffindung einer richtigen Spur besteht, leistet die Chromocystoskopie wertvolle Dienste, sowohl nach der positiven wie nach der negativen Seite hin. Wenn z. B. die Art des Schmerzverlaufes eine Nierenkolik möglich macht, so wird durch den Befund eines normalen Urins diese Diagnose nicht abgelehnt, weil ja zur Zeit der Untersuchung eine Niere verstopft sein und demgemäss ihr eitriges Sekret nicht in die Blase eintreten kann. Weist in einem solchen Falle die Chromocystoskopie nach, dass die beiden Nieren sezernieren, dass der

Blasenurin also von beiden Nieren stammt, so gewinnt der normale Urinbefund selbstverständlich eine ganz andere Bedeutung, weil er jetzt die Intaktheit nicht nur einer, sondern beider Nieren wahrscheinlich macht. Besonders charakteristisch ist dieses Resultat der Untersuchung, wenn der Nachweis der ungestörten Funktion beider Nieren während des Kolikanfalles selbst hat geschehen können.

Von mehreren derartigen Fällen möchte ich nur einen anführen.

Ein 27jähriger Mann leidet seit fast einem Jahre an kolikartigen Schmerzen der rechten Leibseite, welche anfangs seltener, in der letzten Zeit alle vier Wochen auftraten und welche in ihrem Verlaufe nichts besonders Charakteristisches hatten. Durch den Befund von $^1/_2$ ‰ Albumen, von Leukozyten, Erythrozyten und einigen Zylindern wurde der Verdacht auf die Nieren als Ursache der Koliken hingelenkt. Daneben kamen aber mit ebensoviel Berechtigung Gallensteinkoliken oder Appendicitisschmerzen mit sekundärer Beteiligung der Nieren in Betracht. Diese verschiedenen Möglichkeiten waren in dem vorliegenden Falle deshalb sehr schwierig zu entscheiden, weil der Patient eine hochgradige Skoliose hatte, welche die exakte Palpation des Abdomens sehr erschwerte. Die Chromocystoskopie während einer Kolik ergab eine gleiche Funktion beider Nieren, und lenkte dadurch den Verdacht von diesen Organen ab. Durch weitere Beobachtungen und durch die Operation wurde dann eine chronische Appendicitis als Ursache der Beschwerden festgestellt und beseitigt. Der Urin wurde allmählich nach der Operation wieder vollständig normal.

Wie in diesem Falle die gleichmässige Funktion der Nieren den Verdacht auf andere Organe lenkte, so wird in anderen Fällen, durch den Nachweis von Unregelmässigkeiten der Indigkarminsekretion auf Seite der einen Niere der Verdacht bestärkt. Man sieht z. B. dass die rechte Niere regelmässig sezerniert, dass von der linken Niere gar keine Farbe kommt, dass auch sonst keine Flüssigkeit austritt und dass der Ureter gar keine Kontraktionen macht. Man hat dann Ursache anzunehmen, dass die Niere überhaupt nicht sezerniert, dass sie also degeneriert oder irgendwie verstopft ist und hat damit die Diagnose in einer ganz bestimmten Richtung gefördert. Eventuell sieht man auch, dass die Indigkarminreaktion auf der einen Seite fehlt und dass dafür eine Eiterwurst oder ein Blutgerinnsel aus dem Ureter ausgetrieben wird, oder man entdeckt sonst irgendwelche Veränderungen in der Blase, welche mit den Resultaten der klinischen Untersuchung zusammengehalten, die Diagnose soweit fördern, dass man zur Feststellung der Therapie weiterer Untersuchungen wie des Ureterenkatheters gar nicht mehr bedarf. Ich verweise auf die späteren Kapitel,

in welchem sich mehrere solcher Beobachtungen verzeichnet finden (bei Ureterverschluss und Nierenstein).

Nicht nur aus der Feststellung des Fehlens der Indigkarminreaktion auf einer Seite zieht die Diagnose Vorteil, sondern auch aus dem Vergleich der Reaktion zwischen rechts und links. Bei den gesunden Nieren gesunder Menschen ist der Eintritt der Reaktion auf beiden Seiten gleich, die Farbintensität gleich tief und auch die Menge, die Kraft der Urinstösse und die Intervalle sind annähernd gleich. In den folgenden Kapiteln sind vielfache Beweise dafür enthalten, dass Differenzen in dem Ablauf der Indigkarminreaktion zwischen der einen und der anderen Niere als charakteristische Symptome verwertet werden können und es können solche Beobachtungen mit Berücksichtigung der übrigen Untersuchungsresultate oftmals die Diagnose auf den richtigen Weg, manchmal auch zu einem definitiven Abschluss führen. Auch der Ausscheidungstypus der Nieren verdient sowohl absolut betrachtet als relativ, im gegenseitigen Vergleich der beiden Nieren Berücksichtigung. Ich erinnere nur an das oben zitierte Beispiel der einseitigen Pyelonephritis bei einem Versuchshunde, welche sich in dem Ausscheidungstypus so deutlich wiederspiegelte. Grössere Pausen in der Tätigkeit der Niere, wie sie sich besonders bei Frauen häufig finden, deuten auf eine lockere Befestigung der Nieren hin und bestärken, wenn sie sich mit den übrigen Symptomen des Krankheitsfalles decken und besonders, wenn sie doppelseitig sind, die Diagnose der Enteroptose. In dem Kapitel „Wanderniere" findet man näheres über diese Frage. Bei genügender Erfahrung wird man öfters bemerken, dass bei Frauen mit schlaffen Bauchdecken Pausen der Urinaustritte bis zu fünf Minuten vorkommen. Man muss das wissen, um sich nicht zu einer voreiligen Diagnose von Mangel der Nierensekretion auf einer Seite verführen zu lassen. Geduldige Beobachtung und die Berücksichtigung aller Umstände des Falles schützen dagegen.

c) In Fällen von pathologischen Urinbefunden, welche wegen Mangels anderer Symptome (Schmerzen, Nierenvergrösserung) schwer zu deuten sind.

War in den besprochenen Fällen das Bedürfnis nach einer Beobachtung der Nierentätigkeit wesentlich dadurch entstanden, dass die Patienten mit Klagen über Schmerzen im Leibe zum Arzte kamen, so kann man in eine weitere Gruppe diejenigen Fälle zusammenfassen, bei welchen sich pathologische Veränderungen im Urin finden wie z. B. Eiter oder Blutkörperchen und die Frage entschieden werden soll, ob es sich um eine Affektion einer oder beider Nieren oder der Blase handelt. Findet man in

einem solchen Falle einen deutlichen Unterschied in dem Ausfall der Indigkarminreaktion zwischen rechts und links, beispielsweise auf der einen Seite einen verspäteten Eintritt und viel geringere Farbenkonzentration als auf der anderen, so gewinnt die Annahme einer einseitigen Nierenaffektion an Wahrscheinlichkeit und die weitere Untersuchung hat, wenn nötig, unter Benutzung des Ureterenkatheters, die Art und die Schwere der Erkrankung näher zu bestimmen. Ich weise auf verschiedene Fälle hin, welche in den Kapiteln über „Tuberkulose, Wanderniere, Nierensteine etc.“ mitgeteilt sind, und mache besonders auf einen Fall aufmerksam, wo eine beginnende Pyelonephritis puerperalis als Erklärung unklarer Krankheitserscheinungen durch die Chromocystoskopie wahrscheinlich gemacht und durch den späteren Verlauf bestätigt wurde. (Pyonephrose Nr. 2.)

Unter besonders günstigen Umständen ist es auch möglich, mit der Chromocystoskopie zu erkennen, dass der Urin der einen Niere ein geringeres spezifisches Gewicht hat, als der der anderen. Wenn der Urinstrahl zur Ruhe gekommen ist, kann man eventuell sehen, dass die Farbwolken der einen Seite sich nach unten senken, die der anderen Seite in die Höhe steigen. Es gehört dazu selbstverständlich ein geduldiger und geübter Beobachter und der Vorwurf, der mir gemacht wurde, dass solche Beobachtungen phantastisch seien, ist ungerecht. Ein weiter unten im Kapital „Ureterverschluss“ mitgeteilter Fall beweist klar die Möglichkeit, so feine Details zu erkennen.

Findet man bei einem Patienten, den man wegen pathologischer Urinbefunde z. B. wegen Eitergehaltes chromocystoskopiert, beiderseits gleichmässigen Ausfall der Indigkarminreaktion, so wird die Diagnose einer einseitigen Nierenerkrankung unwahrscheinlich und es handelt sich darum zu entscheiden: Sind die Nieren gesund und stammt der Eitergehalt oder Blutgehalt aus der Blase, oder sind etwa die Nieren beide gleichmässig krank? Die Frage kann mit der Chromocystoskopie soweit entschieden werden, dass man schwere doppelseitige Affektionen an einer stark verzögerten oder ganz ausbleibenden Indigkarminreaktion erkennen kann. In dem Kapitel „Niereninsuffizienz“ findet sich hierüber näheres mitgeteilt. Findet man, dass die Indigkarminreaktion auf beiden Seiten so prompt und so intensiv abläuft, wie man es bei normal funktionierenden gesunden Nieren zu sehen gewohnt ist, so darf man ausser einer einseitigen Nierenerkrankung auch eine Reihe von doppelseitigen Erkrankungen ausschliessen, wie z. B. doppelseitige Nierentuberkulose, doppelseitige Pyonephrose, kurz alle doppelseitigen Erkrankungen, welche zu einer Zerstörung des Nierenparenchyms führen. Es handelt sich dann wesentlich um die Entscheidung

der Frage: Liegt etwa eine doppelseitige Nephritis parenchymatosa, eine doppelseitige Pyelitis oder bloss eine chronische Cystitis vor?

Ich bin öfters in der Lage gewesen, Frauen mit Prolaps der Vagina, die wegen eiterhaltigen Urins mit dem Verdacht einer Nierenaffektion der Klinik zugewiesen wurden, zu chromocystoskopieren, und konnte bei mehreren derselben auf Grund der beiderseits normalen Indigkarminreaktion den renalen Ursprung der Eiterung unwahrscheinlich machen. Gerade bei Cystocele kommen häufig chronische Cystitiden mit eiterhaltigem sauren Urin zur Beobachtung, welche sich durch eine ödematöse Quellung der Blasenschleimhaut, namentlich der untersten Blasenpartien auszeichnen und durch zweckmässige Behandlung (Blasenspülungen, Pessarien) geheilt werden können.

In dem Kapitel Tuberkulose ist ein Fall verzeichnet (Nr. 5), der wegen Verdacht auf Nierentuberkulose der Klinik zugeschickt war. Es handelte sich um einen Phthisiker, in dessen Urin sich grössere Eiweissmengen und ab und zu auch Tuberkelbazillen fanden. Die Indigkarminreaktion war an beiden Nieren gleich und es wurde, weil noch andere für Nierentuber-tuberkulose charakteristische Symptome vermisst wurden, die Diagnose auf eine doppelseitige Amyloidniere gestellt. Der Verlauf schien die Richtigkeit dieser Argumente zu bestätigen.

Eine gewisse Ähnlichkeit mit diesem Falle hatte ein anderer, den ich hier kurz mitteilen möchte. Eine 28 jährige Frau mit hochgradiger Lungentuberkulose wurde der Klinik mit dem Verdachte einer Nierentuberkulose zugewiesen, weil sich in ihrem Urin Eiweiss und einige Eiterkörperchen und unter dem rechten Rippenbogen ein kindskopfgrosser Tumor fanden. Der letztere war gegen die ebenfalls fühlbare Leber durch eine deutliche Furche abgegrenzt und wurde deshalb für eine vergrösserte Niere gehalten. Ich fand bei der Chromocystoskopie einen gleichen Ablauf der Indigkarminreaktion an beiden Nieren, vermisste jede Veränderung der Uretermündung oder der Blasenschleimhaut, wie sie bei fortgeschrittenen Nierentuberkulosen zu erwarten ist und lehnte deshalb die Diagnose Nierentuberkulose ab. Da der fragliche Tumor nach seiner Konsistenz und seiner Oberflächenbeschaffenheit genau der oberhalb fühlbaren Leber glich und da er trotz der ihn trennenden queren Furche doch mit ihr zusammenzuhängen schien, jedenfalls ihre Verschiebungen bei Lagewechsel mitmachte, so war er mit grösserer Wahrscheinlichkeit als ein vergrösserter Schnürlappen der Leber zu deuten und damit in Anbetracht der lange bestehenden Lungenkaverne die Diagnose: Amyloid der Leber und beider Nieren näher liegend. Die Patientin starb ein halbes Jahr später, die Autopsie bestätigte obige Diagnose. Es ist selbstverständ-

lich, dass nicht alle Fälle durch die Chromocystoskopie aufgeklärt werden können, aber sie liefert doch, wenn sie richtig angewandt wird, in den meisten von ihnen wertvolles Beobachtungsmaterial.

d) Zur Differentialdiagnose grosser Unterleibstumoren.

Zu einer dritten Gruppe könnte man die Patienten zusammenfassen, welche mit einem fühlbaren Abdominaltumor zur Untersuchung gelangen, ohne dass man aber durch die Palpation mit Sicherheit feststellen könnte, welchem Organe der Tumor angehört. Eine bekannte Klippe für die Diagnostik sind z. B. Hydronephrosen, welche bei einiger Grösse nur schwer von cystischen Tumoren der Leber, des Pankreas, der Milz, des Mesenteriums oder des Ovariums zu unterscheiden sind. Da bei einer geschlossenen Hydronephrose die Indigkarminreaktion fehlt, so steht und fällt die Diagnose Hydronephrose je nach dem Resultat der Chromocystoskopie. Handelt es sich um einen soliden Tumor, dessen Herkunft unklar ist, so ist das Resultat der Chromocystoskopie dann beweisend, wenn sie ein Ausbleiben der Indigkarminreaktion auf einer Seite ergibt. Ist die Ausscheidung auf beiden Nieren gleich, so muss berücksichtigt werden, dass manche Nierentumoren nur einen Pol des Organes einnehmen und die parenchymatöse Substanz zwar verdrängen aber nicht zerstören, und dass infolgedessen die Niere trotz eines ihr aufsitzenden Tumors z. B. eines Hypernephroms eine normale Reaktion geben kann. In dem Kapitel „Nierentumoren“ ist diese Frage näher besprochen.

Durch die Erweiterung der Freundschen Operation des Gebärmutterkrebses ist die Chirurgie und Diagnostik der Ureteren von grossem Interesse für die operative Gynäkologie geworden und von verschiedenen Autoren wurde die praktische Brauchbarkeit der Chromocystoskopie betont, sowohl zur Feststellung präziser Indikationen als auch zur Kontrolle der postoperativen Resultate.

Literatur über Chromocystoskopie und Indigkarmin.

Karo, Münchn. med. Wochenschr. 1904. Nr. 3.
Derselbe, Monatsschr. f. Urologie. Bd. IX. Heft 1.
Hofmeier, Münchn. med. Wochenschr. 1904. S. 455.
Kapsamer, Über den Wert der Indigkarminprobe für die funktionelle Nierendiagnostik. Wiener klin. Rundschau. 1904. Nr. 6.
Fueth, Beitrag zur Ureterenchirurgie. Zentralbl. f. Gynäkol. 1904. Nr. 17.
Rauscher, Münchn. med. Wochenschr. 1904. Nr. 37.

Riese, Deutsche med. Wochenschr. 1905. Nr. 3.
Blumreich, Münchn. med. Wochenschr. 1904. Nr. 22.
Kuemmell, Verhandl. d. deutsch. Gesellsch. f. Chirurgie 1904.
Bier, Deutsche med. Wochenschr. 1904. Nr. 19.
Vogel, Deutsche med. Wochenschr. 1905. Nr. 7.
Kapsamer, Wiener klin. Wochenschr. 1904. Nr. 51.
Derselbe, Wiener klin. Wochenschr. 1904. Nr. 28.
Derselbe, Münchn. med. Wochenschr. 1905. Nr. 17.
Keydel, Zentralbl. f. Harn- und Sexualorgane. Bd. XVI. Heft 5.
Zangemeister, Deutsche med. Wochenschr. 1905. Juni.
Derselbe, Zeitschr. f. Geburtsh. u. Gynäkol. Bd. LV.
Sellheim, Beitr. z. Geburtsh. u. Gynäkol. Bd. IX. S. 413.
Rosemann, Deutsche med. Wochenschr. 1904. Nr. 38.
Suter, Korrespondenzbl. f. Schweizer Ärzte. 1904. Nr. 18.
Kakels, Zentralbl. f. Chirurgie. 1905. S. 1273.

Niereninsuffizienz.

Wesentlich durch die Arbeiten Rosenbachs ist die Einführung funktionell-diagnostischer Methoden mehr und mehr ein Postulat wissenschaftlicher Medizin geworden, so dass uns als wünschenswertes, zum Teil allerdings erst in der Zukunft erreichbares Ziel ärztlicher Untersuchungen nicht nur die Aufklärung anatomischer, sondern auch funktioneller Veränderungen der untersuchten Organe vorschwebt. Sowohl Gesundheit wie Krankheit ist Leben, und Leben ist die Summe der Organfunktionen. Die Kenntnis, wie diese Funktionen in Krankheitszuständen geändert sind, gibt einen tieferen Einblick in das Wesen der Krankheiten und wertvollere Gesichtspunkte für die Therapie als die blosse Erkenntnis anatomischer Veränderungen. Letztere beleben unsere Erwägungen über den Ablauf der Krankheiten oft nur insoweit, als sie uns Vorstellungen über die funktionellen Änderungen der Organe vermitteln, und die Aufstellung funktioneller Krankheitsbilder würde die Reihe der anatomischen Krankheitsbildner wirkungsvoll ergänzen.

Für die Therapie der chirurgischen Nierenkrankheiten ist das Bedürfnis nach funktionell-diagnostischen Methoden besonders lebhaft hervorgetreten, weil man genugsam erkannt hat, dass die Veränderung eines Organs im pathologisch-anatomischen Sinne durchaus nicht mit der Veränderung seiner Funktion parallel geht. Und wenn auch für die Verurteilung einer Niere zur Exstirpation hauptsächlich ihr anatomischer Zustand den Ausschlag gibt, so hängt doch die Vollstreckbarkeit dieses Urteils vor allem von dem Zustande der anderen Niere ab und zwar nicht von ihrem anatomischen, sondern ihrem funktionellen Zustande. Das praktische Endziel der funktionellen Nierendiagnostik besteht also in der sicheren Beantwortung der Frage, ob nach Entfernung einer Niere die andere für die Bedürfnisse des Organismus ausreichen wird.

Der Erörterung dieses Problems muss ich eine Auseinandersetzung der Prinzipien funktioneller Diagnostik im allgemeinen vorausschicken.

Funktionell gesunde Organe, seien sie motorisch oder sekretorisch, sind dadurch charakterisiert, dass das Arbeitspensum, das ihnen im Mittel vom Organismus zugemutet wird, unter ihrer maximalen Leistungsfähigkeit um ein Erhebliches zurückbleibt; sie verfügen über eine gewisse Funktionsbreite und antworten auf eine Steigerung der an sie gestellten Ansprüche mit einer Steigerung ihrer Leistung. Sie sind wie gute Magnete, je mehr man sie belastet, um so mehr tragen sie. Ein funktionell gesundes Herz ist nicht nur den gewöhnlichen Leistungen des täglichen Lebens, sondern z. B. auch den Anstrengungen einer Gebirgstour gewachsen und lässt sich, wenn man ihm Zeit gönnt, sich zu adaptieren, allmählich zu immer grösserer Leistungsfähigkeit erziehen. Im Gegensatz dazu ist ein Organ in funktioneller Hinsicht um so minderwertiger, je mehr das mittlere Arbeitspensum, das der Organismus von ihm verlangt, sich der Grenze seiner maximalen Leistungsfähigkeit nähert, je geringer seine Funktionsbreite ist. Geht die maximale Leistungsfähigkeit sogar unter das mittlere Mass der Anforderungen zurück, so ist das Organ insuffizient. Insuffiziente Organe sind dadurch charakterisiert, dass sie auf eine Steigerung der Ansprüche nicht mehr mit einer Steigerung ihrer Leistungen antworten können, sondern im Gegenteil oft plötzlich ganz versagen.

Eine funktionelle Diagnostik hat demgemäss die Aufgabe, die Organe auf ihre Insuffizienz zu untersuchen, speziell die Symptome ans Licht zu ziehen, an denen man die Insuffizienz eines Organes erkennen kann. Das ist nicht immer ganz einfach, weil die Funktionen der einzelnen Organe vielfach ineinander eingreifen und der Organismus Mittel und Wege hat, die Insuffizienz eines Organes durch veränderte Tätigkeit der anderen Organe zu kompensieren oder auch zu verschleiern.

Funktionelle Aufgabe der Nieren gegenüber dem Gesamtorganismus.

Es ist selbstverständlich, dass eine jede funktionell-diagnostische Untersuchung auf eine genaue Kenntnis der Funktionen des zu untersuchenden Organs begründet sein muss. Es kommt dabei aber weniger auf die Kenntnis an, in welcher speziellen Weise das Organ seine Arbeit verrichtet, sondern auf die Kenntnis, welche Bedeutung diese Arbeit für den Gesamt-Organismus hat. Bezüglich der Nieren wissen wir z. B. mit ziemlicher Sicherheit, dass in den Glomerulis ein sehr dünnes wasserähnliches Sekret abgesondert wird und dass dasselbe auf seinem Wege durch die verschiedenen Abschnitte der Nierenkanälchen verschiedene Salze, Harn-

stoff, Harnsäure etc. in sich aufnimmt, wobei wahrscheinlich ein Teil des Wassers in den Körper zurückresorbiert wird, und wir haben durch verschiedene sehr interessante Untersuchungen der letzten Jahre in den Vorgängen der Filtration und Osmose an semipermeablen Membranen Analoga ähnlicher Vorgänge in der anorganischen Natur kennen gelernt, so dass das Wort vitale Zellentätigkeit sich allmählich in mehr konkrete Begriffe aufzulösen beginnt.

Die funktionelle Nierendiagnostik kann aus diesen Kenntnissen nur wenig Nutzen ziehen. Für sie kommt es vielmehr darauf an, zu wissen, welche Bedeutung die Funktion der Nieren in bezug auf den Gesamtorganismus hat. In dieser Beziehung kann man ungefähr folgendes als feststehend betrachten: Die Nieren scheiden Wasser und gewisse wasserlösliche Stoffe im Harn ab. Indem sie imstande sind, den Harn in verdünntem oder konzentriertem Zustande abzusondern, haben sie einen regulatorischen Einfluss auf den Wassergehalt des Körpers, besonders der Körperflüssigkeiten des Blutes und der Lymphe und machen diesen Einfluss in der Weise geltend, dass der osmotische Druck der Körperflüssigkeiten auf konstanter Höhe erhalten wird. Wird z. B. durch reichliches Trinken ein unnötiges Plus an Wasser resorbiert, so bewahren die Nieren durch Abscheidung des überflüssigen Wassers die Körpersäfte vor Verdünnung. Wird dagegen dem Körper auf irgend eine Weise z. B. durch Schwitzen Wasser entzogen, so beschränken die Nieren die Wassermenge im Harn auf das geringste Mass, und in ähnlicher Weise regulieren die Nieren den Gehalt des Körpers an wasserlöslichen festen Substanzen. Sie scheiden die Produkte des Eiweissstoffwechsels, Harnstoff, Harnsäure, Kreatinin etc. aus dem Blute ab, so dass der Gehalt des letzteren an diesen Stoffen ein gewisses Minimum nicht überschreitet, halten also den Organismus von den Schlacken des Stoffwechsels rein. Ausserdem regulieren sie den Gehalt des Blutes an gewissen anorganischen Salzen und scheiden auch gewisse wasserlösliche Verbindungen z. B. Jodkali, wenn sie künstlich eingeführt werden, aus dem Körper wieder ab. Je konzentrierter der Harn und je grösser seine Menge, um so grösser ist die von den Nieren geleistete Arbeit. Man kann das mechanische Äquivalent der Nierenarbeit berechnen und Dreser hat gefunden, dass die Arbeitsleistung der Niere auf die Flächeneinheit des Organquerschnittes berechnet, sogar die Arbeitsleistung der Muskeln übertrifft. Man hat für die Bedürfnisse der Praxis verschiedene Formeln zur Bestimmung der Nierenarbeit in einem bestimmten Zeitabschnitt empfohlen. Brauchbare Vergleichswerte liefert der sogenannte Valenzwert: das Produkt aus der 24stündigen Menge und dem Gefrierpunkt des Urins.

Symptome, an denen man das Bestehen einer Niereninsuffizienz erkennt.

Damit ist in den Hauptzügen die Aufgabe skizziert, welche gesunde Nieren im Organismus erfüllen müssen. Welche sind im Gegensatz dazu die Charakteristika minderwertiger Nieren? Das Verhalten der letzteren leiten wir am besten aus der Beobachtung von Fällen von Nierenerkrankung ab, in denen die Natur das Experiment schwerer Funktionsstörungen vor unseren Augen anstellt und uns erlaubt, charakteristische Symptome der Niereninsuffizienz anfangs leichteren, später schwereren Grades bis zum vollständigen Versagen der Nieren zu studieren. Die grob in die Augen fallenden Symptome sind dabei sehr verschieden. Ein Teil der Nierenkranken leidet an Ödemen und produziert nur spärlichen eiweissreichen Harn, bei einem zweiten Teile treten eigentümliche Störungen des Zentralnervensystems, Bewusstlosigkeit, Erbrechen, Krämpfe, Tobsuchtsanfälle in den Vordergrund, ein dritter Teil hat keine Ödeme, verhältnismässig wenig Krankheitserscheinungen und produziert einen eiweissarmen Urin; und wieder ein anderer Teil, bei dem das vollkommene Versagen der Nierentätigkeit am klarsten vor Augen liegt, nämlich die Fälle von Anurie aus mechanischer Ursache z. B. durch Steinverschluss ertragen die Sistierung der Harnsekretion häufig tagelang ohne auffällige Krankheitssymptome.

a) Allgemeine Ödeme.

In der ersten Gruppe treten Ödeme als leicht kenntliches Symptom der Niereninsuffizienz hervor. In diesen Fällen — man rechnet sie heute noch im allgemeinen zur Nephritis parenchymatosa — haben die Nieren, wie Koranyi überzeugend auseinandersetzt, neben der Fähigkeit der Wasserelimination auch die Fähigkeit zur Abscheidung von Salzen teilweise eingebüsst; indem die letzteren im Körper zurückbleiben, drohen sie den osmotischen Druck der Körperflüssigkeiten zu erhöhen, was dadurch vermieden wird, dass auch Wasser in dem Gewebe zurückbleibt. Das Bedürfnis des Wasserhaushaltes wird also dem Bedürfnis des konstanten osmotischen Druckes geopfert. Sehr gut stimmt mit dieser Erklärung des nephritischen Hydrops die therapeutische Erfahrung, dass man die Ödeme vermehren oder vermindern kann, je nachdem man die Kochsalzzuführung in der Nahrung steigert oder beschränkt. Die Wassersucht, welche diese Gruppe von Nierenkrankheit charakterisiert, hat als Symptom der Niereninsuffizienz in dem Zusammenhange unserer Auseinandersetzungen nur wenig Wert und konnte deshalb kurz behandelt werden, weil 1. diese Form der Niereninsuffizienz bei chirurgischer Nierenerkrankung so gut wie nicht

beobachtet wird und weil 2. das Symptom, wenn es vorkäme, sofort in die Augen fallen würde. Es würde gewiss keinem Chirurgen einfallen, bei Vorhandensein von Ödemen eine Niere zu exstirpieren.

Aus demselben Grunde können wir auch über die zweite Gruppe, die Nephritis mit Alteration des Zentralnervensystems (Tobsuchtsanfälle etc.) kurz hinweggehen. Ausserdem ist es fraglich, ob man in diesen stürmischen Erscheinungen wirkliche Symptome der Niereninsuffizienz vor sich hat, denn die Retention von Harnbestandteilen im Körper führt im allgemeinen nicht zu solchen Anfällen, und auch die Theorie Frerichs von der Bildung von Ammoniak im Tierkörper hat sich nicht behaupten können. Wahrscheinlich entstehen bei diesen Formen als Folge des Entzündungsprozesses im Nierenparenchym selbst giftige Toxine, welche ins Blut resorbiert, in einer gewissen Konzentration die Anfälle auslösen. Diese Symptome stehen also hinsichtlich ihrer Genese den Krankheitserscheinungen bei septischen Prozessen viel näher als den Symptomen der Niereninsuffizienz.

b) Hyposthenurie.

Für uns kommt vor allem die dritte Gruppe der Nierenerkrankungen in Betracht, diejenige, bei der die Ödeme fehlen, der Urin dünn, eiweissarm und an Menge vermehrt ist. Diese Gruppe ist für uns von besonderer Wichtigkeit, weil wir an ihr Gelegenheit zum Studium derjenigen Form der Niereninsuffizienz haben, welche bei chirurgischen Nierenkrankheiten meist in Frage kommt und weil die Insuffizienzsymptome hier wenig sinnfällig sind und sich leicht der Beobachtung entziehen können. Koranyi hat nachgewiesen, dass in der dauernden Produktion eines dünnen Urins, der an festen Substanzen sehr arm ist und einen abnorm niedrigen osmotischen Druck hat, ein Zeichen sekretorischer Schwäche der Nieren verborgen liegt. Je mehr gelöste Moleküle die Nieren in ein gegebenes Wasserquantum abpressen können, um so mehr osmotische Arbeit leisten sie. Die chronische Schrumpfniere, die Hauptrepräsentantin dieser Gruppe hat die Fähigkeit, einen Urin von hohem osmotischen Druck zu sezernieren, verloren. Sie kann nur ein dünnes Sekret liefern und tut das auch unter Umständen, unter denen eine normale Niere einen konzentrierten Urin liefern würde, z. B. bei Wasserentziehung durch Schwitzen. Die Fähigkeit der Sekretion von Wasser ist dabei gut erhalten, so dass durchschnittlich grosse Wassermengen ausgeschieden werden. Koranyi nennt diese Form funktioneller Schwäche der Niere, die man kurz als den Verlust der Fähigkeit, den Urin zu konzentrieren, charakterisieren kann, Hyposthenurie.

c) Torpor renalis.

Noch ein zweites, bedeutungsvolles Symptom kann man ableiten. Der Harn gesunder Menschen wechselt nach den verschiedenen Ernährungsbedingungen, Arbeit, Schlaf, Ruhe etc., sowohl seine Wassermenge, als auch seine molekulare Konzentration, und es ist nicht schwer, diese Schwankungen in der Urinzusammensetzung durch absichtliche Änderung der Ernährungsbedingungen zu studieren. So beantworten normale Nieren die vermehrte Aufnahme von Wasser im Darmkanal mit einer Verdünnung und Vermehrung des Urins und zwar tritt diese Reaktion mit einer gewissen Regelmässigkeit im allgemeinen sehr rasch ein. Kövesi und Roth-Schulz haben unter Leitung von Koranyi durch Eingeben von kohlensäurehaltigem Wasser die Reaktionsfähigkeit der Nieren studiert und gefunden, dass bei Schrumpfnieren der „Wasserversuch" anders ausfällt als bei gesunden Nieren. Bei Schrumpfniere folgt überhaupt keine Verdünnung des Urins, oder sie lässt wenigstens lange auf sich warten und ist nicht deutlich ausgesprochen, mit anderen Worten: die Reaktionsfähigkeit der Niere gegen Wasser oder ihre sekretorische Empfindlichkeit gegen Wasser ist vermindert. H. Strauss hat analoge Versuche mit anderen Stoffen angestellt, mit Kochsalz und mit einem Eiweisspräparat (Gluton). Während gesunde Nieren auf eine kochsalzreiche Nahrung sehr bald durch Produktion eines kochsalzreichen Urins und auf Glutoneinfuhr durch eine Erhöhung der Harnstoffausscheidung antworten, treten diese Reaktionen bei der chronischen Schrumpfniere nur sehr verzögert ein. Während also gesunde Nieren sich mit einer gewissen Feinheit den Schwankungen der Lebensbedürfnisse oder den Launen ihrer Besitzer akkommodieren, zeichnen sich die kranken Nieren dieser Gruppe durch eine Verminderung der Reaktionsfähigkeit aus. Strauss hat dieses Symptom mit dem treffenden Namen des Torpor renalis belegt und wir gehen nicht fehl, wenn wir hierin eine weitere Erscheinungsform von Niereninsuffizienz annehmen. Man erkennt aus dieser Besprechung ohne weiteres, dass aus einer chemischen Analyse des Urins, beispielsweise aus einer Harnstoff-, Wasser- und Chlorbestimmung nur mit Vorsicht auf die Funktionstüchtigkeit der Nieren geschlossen werden kann. Die Tatsache, dass die Nieren ein so oder so zusammengesetztes Sekret liefern, wirft erst dann Licht auf die Suffizienz oder Insuffizienz der Nieren, wenn man die Harnanalyse mit einer Analyse der eingeführten Stoffe und mit den Bedürfnissen des Körpers während der Versuchszeit vergleichen kann, wenn man sie also mit Stoffwechselbestimmungen verbindet. Die Tatsache, dass von den Nieren ein dünner Urin in grosser Menge geliefert wird, kann ebensogut die funktionelle

Tüchtigkeit wie die Insuffizienz der Nieren beweisen; hat der Besitzer der Nieren kurz vorher überreichlich Flüssigkeit seinem Körper zugeführt, so beweist die starke Verdünnung seines Urins, dass er gesunde Nieren hat, hat er gedurstet, so liegt in einem verdünnten Urin der Beweis der Schwäche. Besonders überzeugend wird diese Auseinandersetzung in Fällen von einseitiger Nierenerkrankung. Man kann in solchen Fällen durch getrenntes Auffangen des Urins z. B. finden, dass die eine Niere einen konzentrierten, die andere einen dünnen Urin absondert. Lässt man den Patienten reichlich trinken, so kehrt sich das Verhältnis um. Welche von beiden ist die funktionell bessere? Selbstverständlich diejenige, welche zuerst einen konzentrierten, dann nach Wassergenuss einen verdünnten Urin lieferte, während die andere, welche die geringeren Schwankungen hatte, welche gleichsam unbekümmert um den Körperhaushalt weiter arbeitet, die schwächere ist.

Drei Stadien der Niereninsuffizienz.

a) Stadium der Kompensation durch reichliche Wasserzufuhr.

Es ist interessant zu sehen, wie sich der Körper mit Nieren, welche das Symptom der Hyposthenurie zeigen, abfindet: durch reichliche Wasserzufuhr wird den Nieren die Ausscheidung der festen Stoffe ermöglicht. Der Durst dieser Nierenkranken und seine Befriedigung ist eine Konzession an die schwachen Nieren. Solange dieselben die Fähigkeit der Bewältigung grosser Wassermengen behalten und solange ihre Fähigkeit zur Konzentration nicht allzusehr abgenommen hat, wird der Körper von einer schädlichen Anhäufung von Harnsubstanzen bewahrt. Der osmotische Druck des Urins ist zwar vermindert, aber dadurch, dass die 24stündige Menge entsprechend vermehrt ist, bleibt der Valenzwert annähernd normal. Die Nieren können also ihre Aufgabe, den Körper von Eiweissschlacken rein zu halten, zwar noch leisten, aber nur dadurch, dass ihnen von dem Organismus die Arbeit erleichtert wird. Wir wollen dieses Stadium, in welchem die Niereninsuffizienz durch dauernd erhöhte Wasserzufuhr kompensiert oder besser gesagt, verschleiert wird, als erstes Stadium der Niereninsuffizienz bezeichnen. Als wichtiges, durch geeignete Massnahmen erkennbares Symptom zeigt sich in diesem Stadium die Hyposthenurie.

b) Stadium der konstanten Retention von Harnbestandteilen.

Der Torpor renalis führt den Nierenkranken allmählich in ein zweites Stadium der Niereninsuffizienz über. Während es im ersten Stadium

nicht zur Retention von Harnbestandteilen kam, liefert die verminderte Empfindlichkeit der Nierensubstanz die Basis, auf der sich eine Retention, und zwar zunächst eine Retention von festen Bestandteilen (Harnstoff etc.) vorbereitet. Entsprechend der Verminderung der Empfindlichkeit muss der Gehalt des Blutes an harnfähigen Substanzen eine gewisse Höhe erreichen, ehe die Nieren überhaupt reagieren und so kommt es, dass eine gewisse Summe dieser Substanzen als dauernder Rest im Blute zurückbleibt und überhaupt nicht zur Ausscheidung gelangt. Dabei hat die Niere noch zunächst die Fähigkeit die jeweils in einem Zeitabschnitt, z. B. in 24 Stunden, gebildete Menge von Stoffwechselprodukten zu bewältigen. Das Blut wird zwar nicht ganz gereinigt, aber doch vor einer zunehmenden Verunreinigung bewahrt. Ich möchte dieses zweite Stadium der Niereninsuffizienz als das der konstanten Retention bezeichnen. Es ist charakterisiert durch einen deutlich ausgesprochenen Torpor der Nieren und durch Hyposthenurie.

Man hat die Möglichkeit, bei diesen Kranken die Retention der Harnsubstanzen im Blute direkt zu erkennen, durch die Bestimmung des Blutgefrierpunktes und durch die analytische Bestimmung des Reststickstoffes, d. h. des Stickstoffs, der nach Entfernung aller Eiweisssubstanzen noch im Blute gefunden wird. Doch brauchen diese Methoden in diesem Stadium noch keinen deutlichen Ausschlag zu geben, weil der im Blute zurückgehaltene Rest eventuell nur einen geringen Prozentsatz ausmachen kann; und trotzdem bedeutet dieses zweite Stadium für den Organismus eine grosse Gefahr, weil es leicht in das dritte Stadium übergehen kann. Seine Erkennung ist also sehr wichtig. Der Organismus kann sich gegen diesen Rest von harnfähigen Substanzen in seinem Blute nur in sehr unvollkommener Weise wehren, weil kein anderes Organ wirkungsvoll für die Nieren eintreten kann. Der Kranke vermeidet instinktiv die Eiweisskost, um die Mengen der Eiweissschlacken möglichst zu verringern und es haben solche Kranken manchmal einen förmlichen Widerwillen gegen Fleisch. Der Durst ist noch deutlicher ausgeprägt als im ersten Stadium, reichliche Wasserzufuhr ist nötig, um wenigstens die Summe der täglich neu produzierten Substanzen auszuscheiden. In diesem Stadium ist die 24stündige Menge des im Urin ausgeschiedenen Harnstoffs gegen den mittleren Wert bei gesunden Menschen vermindert, oft um bedeutende Beträge. Man darf eine solche Verminderung nicht ohne weiteres auf ein Missverhältnis zwischen Produktion und Ausscheidung beziehen, denn ein solches Missverhältnis würde, wenn es sich erst einmal in deutlichen Zahlen ausdrücken lässt, den nahe bevorstehenden Untergang des Organismus bedeuten. Auffällige Verminderungen sind mit grösserer Wahrscheinlichkeit darauf zu-

rückzuführen, dass der Organismus Mittel findet, die Eiweissverbrennung auf das Mindestmass zu beschränken. Zu einer Wasserretention im Körper, zur Ausbildung von Ödemen kommt es nicht, weil die Nieren alles zur Verfügung stehende Wasser selbst benötigen. Es tritt im Gegenteil in diesem Stadium der Insuffizienz, das sich manchmal über sehr grosse Zeiträume erstrecken kann, öfter eine Trockenheit der Gewebe ein, welche in auffallendem Widerspruch zu der reichlichen Flüssigkeitszufuhr steht. Die Haut dieser Kranken wird trocken, rissig, schuppend. Auffallend ist an diesen Kranken ferner eine sehr geringe Wärmeproduktion, so dass die Körpertemperatur sich unter der Norm hält, und ein grosses Bedürfnis nach Wärmezufuhr von aussen, überheizte Zimmer, sehr dicke Kleidung, besteht. Das Allgemeinbefinden der Kranken leidet dabei mehr oder weniger. Meist sind sie schwach, zu körperlichen Leistungen unfähig, kommen leicht ausser Atem, leiden manchmal an Kopfweh, befinden sich auch in einem Zustand geistiger Stumpfheit und Trägheit und haben meist ein blasses Aussehen. Für den Arzt, der genau zu beobachten versteht, ist also die Niereninsuffizienz in diesem zweiten Stadium nicht mehr verschleiert. Die Chirurgen haben Gelegenheit, diese Form der Niereninsuffizienz bei doppelseitiger Pyonephrose, bei doppelseitiger Tuberkulose, bei Degenerationszuständen der Nieren infolge chronischer Urinstauung, z. B. Harnröhrenstrikturen, Prostata-Hypertrophie, Umwachsung der Ureteren, oder bei Erkrankung einer Solitärniere zu beobachten.

c) Zunehmende Retention von Harnbestandteilen.

Das zweite Stadium der Niereninsuffizienz, das der konstanten oder gleichbleibenden Retention geht durch die zunehmende Degeneration der Nieren oder aus anderen Anlässen (interkurrierende Krankheiten, Operationen etc.) in das dritte Stadium über, in dem die Nieren das täglich produzierte Quantum von Eiweissschlacken nicht mehr bewältigen können. Dadurch kommt es zu einer von Tag zu Tag sich mehrenden Anhäufung dieser Stoffe im Körper, zu einer zunehmenden Retention. Damit ist selbstverständlich der Untergang des Organismus besiegelt und vollzieht sich je nach der Lage des Falles in einer längeren oder kürzeren Frist. Gewöhnlich wird der Übergang von dem zweiten in das dritte Stadium dadurch vermittelt, dass die Fähigkeit der Wasserausscheidung, die im zweiten Stadium noch gut erhalten war, sich vermindert. Weil die Konzentration des Urins über eine gewisse Höhe hinaus nicht gesteigert werden kann, so bleibt mit der Verminderung der Urinmengen ein Defizit zwischen Produktion und Ausscheidung harnfähiger Substanzen. Je plötzlicher

dieses Versagen der Nieren eintritt, um so rascher verläuft dieses letzte Stadium der Niereninsuffizienz zum Tode. Wird z. B. einem Organismus, der durch seine kranken Nieren gerade noch im zweiten Stadium erhalten wurde, die eine dieser Nieren durch Operation genommen, so ist die Lebensfrist, die ihm erlaubt ist, nur noch eine sehr kurze. In Fällen, wo durch den chronischen Verlauf der Krankheit die 24stündige Urinmenge nur sehr allmählich vermindert wird, vollzieht sich das Zunehmen der Retention ebenfalls sehr langsam, kann eventuell durch Perioden des Stillstandes oder sogar der Besserung unterbrochen werden und es kommt nur zu einer ganz allmählichen Anhäufung von Schlacken in den Körpersäften. Die Gefrierpunktsbestimmung des Blutes gibt gerade in solchen Fällen einen sehr deutlichen Ausschlag. In diesem letzten Stadium sind die Kranken bettlägerig, leiden an körperlicher Schwäche, Appetitlosigkeit, Erbrechen und verfallen in Sopor und Koma.

Mit diesen Auseinandersetzungen ist ungefähr der Stand unserer Kenntnisse über das Wesen der Niereninsuffizienz gegeben und es bleibt noch übrig die letzte der oben aufgestellten Gruppen von funktionellen Nierenstörungen, die der kompletten Anurie durch mechanische Ursachen, zu besprechen. In jedem dieser Fälle, welche die vollkommenste Ausschaltung der Nieren repräsentieren, fällt jedem Beobachter von neuem die Toleranz des Körpers gegen die vollständige Sistierung der Nierenfunktion auf. Viele Tage lang halten sich die Kranken bei verhältnismässig gutem Wohlbefinden. Das Überraschende dieser Fälle löst sich nach meiner Meinung am besten so auf, dass wir gar nicht soviel über sie grübeln, sondern einfach die Tatsache aus ihnen abstrahieren, dass ein menschlicher Organismus auffallend lange eine vollständige Retention aller Harnsubstanzen vertragen kann.

Was leisten die funktionell-diagnostischen Methoden bei der Erkennung der Niereninsuffizienz?

Die hier entwickelten Charakterzüge funktionell schwacher Nieren sind für das Problem der funktionellen Nierendiagnostik von grosser Bedeutung, weil man mit ihrer Hilfe eine eventuell vorhandene Niereninsuffizienz direkt beweisen kann. Sie sind aber noch weiter deshalb wichtig, weil man in ihrer Umkehr die Charakteristika suffizienter Nieren vermuten darf. Da das Gegenteil der Hyposthenurie die Fähigkeit der Bereitung eines konzentrierten Urins und das Gegenteil des Torpor renalis eine feine Empfindlichkeit des Nierenparenchyms ist, so liegt das Charakteristikum suffizienter Nieren, soweit wir das heute erkennen können, darin, dass sie

nicht nur imstande sind die absolute Menge von Harnsubstanzen, die in einem Zeitabschnitt im Körper entstehen, zu bewältigen, sondern dies auch unabhängig von der zur Verfügung stehenden Wassermenge tun, und sich jeder Schwankung in dem Gehalt des Blutes an harnfähigen Substanzen mit einer gewissen Feinheit der Reaktion anpassen. Die Nieren müssen sich ähnlich verhalten wie gute Waagen, sie müssen eine grosse Tragfähigkeit haben und trotzdem auch bei kleinen Differenzen einen Ausschlag geben. Noch treffender möchte ich die Nieren in ihrer Beziehung zum Organismus mit der Abfuhranstalt einer grossen Stadt vergleichen. Die Abfuhranstalten von Berlin z. B. müssen, wenn sie ihren Zweck erfüllen, d. h. die Stadt von den Abfallstoffen des Lebens rein erhalten sollen, genau dieselben Eigenschaften haben, die wir von den Nieren verlangen. Sie müssen vor allen Dingen eine so grosse Leistungsfähigkeit haben, dass sie die Gesamtsumme des Schmutzes, welchen die Stadt in 24 Stunden produziert auch wirklich in 24 Stunden entfernen können. Ausserdem müssen sie sich den Schwankungen die sich aus Steigerungen des Verkehrs ergeben, anpassen können und müssen schon auf ein Minimum von Schmutz reagieren. Ehe die Unreinlichkeit sich auf den Strassen unangenehm bemerkbar macht, muss sie schon zusammengekehrt und abgeführt werden.

a) Methoden, welche sich auf Analysen des Harnes aufbauen.

Überblicken wir die zurzeit geübten funktionellen diagnostischen Methoden, so lässt sich zunächst eine Gruppe herausgreifen, welche den Harn als Basis zur Bestimmung der Arbeitsleistung der Nieren wählt: sie misst die Arbeit der Nieren aus dem Produkt ihrer Tätigkeit, aus dem Urin, gewiss auf den ersten Blick ein sehr verlockender Weg.

Wenn wir den in einem bestimmten Zeitabschnitt aufgefangenen Urin einer physikalisch-chemischen Analyse unterwerfen, seinen Gefrierpunkt, seine Menge, sein spezifisches Gewicht, seinen Harnstoffgehalt, seinen Kochsalzgehalt, vielleicht auch seine Giftigkeit für den Tierkörper bestimmen, so bekommen wir allerdings ganz ausgezeichnet Einblick in die Grösse und die Art der Nierenarbeit.

Aber über das Wichtigste, über die Hauptsache können uns derartige Untersuchungen nicht aufklären. Die Tatsache, dass die Nieren in 24 Stunden so und so viel arbeiten, ist so lange ohne aufklärende Bedeutung, als man nicht daneben die Arbeit kennt, welche in dieser Zeit von den Nieren verlangt wurde. Es handelt sich doch nicht um eine Bestimmung, ob die Nieren viel oder wenig arbeiten, sondern darum, ob die von den Nieren geleistete Arbeit für den Körper genügt. Wenn ich

noch einen Augenblick bei dem Beispiel der Abfuhranstalt verweilen darf, so mache ich mit einer funktionellen Nierendiagnostik, welche sich auf Untersuchungen des Urins aufbaut, genau dasselbe, als wenn ich zur Kontrolle der Abfuhranstalt mich auf die Rieselfelder begebe und feststelle, wie viele Abfuhrstoffe in einem gewissen Zeitabschnitt erscheinen. Auf diese Weise kann ich mich allerdings orientieren, dass die Abfuhranstalt arbeitet und wieviel sie arbeitet, ich kann auch finden, dass die ausgeführten Mengen von Schutt etwa der Menge entsprechen, welche eine Stadt von zwei Millionen in dem betreffenden Zeitabschnitt produziert. Aber nun und nimmer kann ich von meinem Posten auf den Rieselfeldern aus mir ein sicheres Urteil darüber bilden, ob die Stadt rein ist, und das ist doch der springende Punkt. Angenommen die Abfuhranstalt bleibt jeden Tag mit dem, was sie ausführt, um einen kleinen, der Kontrolle entgehenden Teil hinter der Produktion zurück, so wird sich dieser kleine, jeden Tag fehlende Betrag allmählich in der Stadt anhäufen. Oder man könnte sich denken, dass die Abfuhranstalt die täglich produzierte Schuttmenge richtig herausbefördert, dass sie aber verspätet arbeitet, dass sie heute erst den Schutt herausbefördert, der sich vor acht Tagen gebildet hat. Da würde die Kontrolle an den Rieselfeldern absolut nichts davon ergeben, dass sich in der Stadt der Schutt von acht Tagen angehäuft findet, man müsste schon sehr genau über die Menge von Abfallstoffen, welche die Stadt produziert, über jedes besondere An- und Abschwellen dieser Menge genau orientiert werden, und müsste die Untersuchung seit langer Zeit schon begonnen haben, wenn man auch nur eine theoretische Möglichkeit einer solchen Kontrolle einer Abfuhranstalt aus der Station an den Rieselfeldern einsehen sollte; um in den Terminis der Medizin zu sprechen: durch Untersuchung des Urins, sei sie noch so vielseitig, kann man eine Retention von Abfuhrstoffen im Körper nicht erkennen; ohne ganz exakte und penible Stoffwechselversuche kann man aus dem Urin keine Schlüsse auf die Suffizienz oder Insuffizienz der Nieren ziehen.

Man findet auch selbst bei exquisiten Fällen von Niereninsuffizienz gar nicht immer eine deutlich verminderte Harnstoffausscheidung im Urin. (Vergl. Ascoli, Vorlesungen über Urämie.) Nach den gegebenen Auseinandersetzungen versteht man auch ganz gut, dass das nicht der Fall zu sein braucht. Es kann eine bedeutende Menge von Harnstoff im Körper zurück gehalten sein und trotzdem jeden Tag die annähernd normale Menge im Urin erscheinen. Bleibt erst einmal die ausgeführte Menge von Abfallstoffen wirklich hinter der Menge zurück, welche der Körper bildet, so haben wir es nicht mit einer konstanten, sondern mit einer zunehmenden

Retention zu tun und dann kann ja das Ende des Organismus nur eine Frage der Zeit sein.

Wenn man nun in einer ziemlich grossen Zahl von Nierenkrankheiten eine deutliche Herabminderung der 24stündigen Harnstoffmenge konstatieren kann, so kann es sich nach meiner Ansicht ausser dieser zunehmenden Retention nur noch um zweierlei handeln. Entweder um ein vorübergehendes Missverhältnis, also um eine temporäre Retention, die sich nach einiger Zeit wieder ausgleicht, oder — und das scheint mir in den meisten Fällen der Fall zu sein — um eine Verminderung der Produktion, indem sich der Körper instinktiv oder auch bewusst infolge zweckmässiger Therapie in seiner Nahrung und seinen Lebensgewohnheiten nach seinen schwachen Nieren richtet.

b) Methoden, welche von der Untersuchung des Blutes ausgehen.

So umständlich und unsicher der skizzierte Weg einer Kontrolle der Abfuhreinrichtungen von den Rieselfeldern ist, ebenso einfach und sicher ist der umgekehrte Weg: sich um das, was auf den Rieselfeldern vorgeht, gar nicht zu kümmern, sondern die Stadt selbst auf ihre Reinheit zu untersuchen. Ist sie schmutzig, so ist die Funktion der Organe, welche die Reinigung zu besorgen haben, eine ungenügende; ist sie rein, so ist die Funktion eine gute, mag sie besorgt werden, wie sie will. Diesen Weg betreten jene Untersucher, welche die Beschaffenheit des Blutes zum Ausgangspunkt ihrer Analyse machen.

Es kann keinem Zweifel unterliegen, dass dieser Weg ein sehr rationeller ist. Wenn die Nierenfunktion aus irgend einem Grunde und auf irgend eine Weise insuffizient für den Organismus ist, so muss man logischerweise erwarten, dass bestimmte Stoffe, welche ausgeschieden werden sollten, nicht ausgeschieden werden, kurz, eine veränderte Zusammensetzung der Körperflüssigkeiten muss nach unserer physiologischen Anschauung die Folge sein. Die Frage ist nur, ob diese Veränderungen der Zusammensetzungen derartige sind, dass wir sie heutzutage nachweisen können. Die chemische Analyse des Blutes hat in den letzten Jahren grosse Fortschritte gemacht, besonders die Studien, welche das enteiweisste Blut auf seinen Stickstoffgehalt untersuchen, welche den sogenannten Rest-Stickstoff bestimmen, führen auf einem richtigen Weg vorwärts. So sehr diese Studien theoretisch interessant sind und so sehr sie dazu beitragen und dazu beigetragen haben, unser Verständnis für Physiologie gesunder und kranker Nieren zu fördern, so wenig sind sie momentan noch für das Bedürfnis der Praxis zu gebrauchen. Der Mechanismus

des Körpers ist uns leider zu sehr verhüllt, und unsere Hilfsmittel für die Untersuchung des Blutes sind noch etwas zu roh, als dass wir uns einbilden könnten, damit wirklich in die Winkel und Buchten hineinzuleuchten; wir machen nicht vielmehr als einen Gang durch eine der Hauptstrassen und überzeugen uns, ob dort nicht eine auffällige Schmutzanhäufung vorhanden ist. Zweifellos wurden diese Bestrebungen zum erstenmal durch die Kryoskopie des Blutes in eine praktisch brauchbare Form gebracht. Fussend auf den Untersuchungen van t' Hoffs und Dresers hat Koranyi die Blutgefrierpunktsbestimmungen des Blutes in die Praxis der klinischen Medizin eingeführt und nachdrücklich betont, dass in einer grossen Reihe von Nicreninsuffizienzen der Gefrierpunkt des Blutes erhöht ist und hat in dieser Erhöhung ein wichtiges Phänomen entdeckt, mit dem eine Niereninsuffizienz in die Erscheinung tritt. Kümmell-Hamburg hat diese Entdeckung der Indikationsstellung der Chirurgie dienstbar gemacht und nach mühsamen und planmässig angelegten Untersuchungen den Gefrierpunkt des Blutes als zuverlässigen Wegweiser in diesem schwierigen Kapitel empfohlen. Eine Erniedrigung unter 0,58 Grad sollte ein Beweis dafür sein, dass der Körper sich zur Zeit der Untersuchung schon mit einer Unterfunktion der Nieren begnügen muss, dass es also nicht erlaubt sein könne, ihm durch irgend eine beraubende Nierenoperation noch etwas von dem ohnehin ungenügenden Nierenparenchym zu entziehen. Man muss die Logik in den Deduktionen Kümmells anerkennen; auch die Praxis lehrt, dass die Erniedrigung des Blutgefrierpunktes wesentlich von den Nieren abhängt. Gewiss nicht allein. Andere Einflüsse, wie Verwässerung des Blutes durch Krankheiten der Verdauungsorgane oder das Gegenteil, Eindickung des Blutes bei anderen Erkrankungen, wie z. B. bei kachektischen Zuständen, bei Pylorusstenose, haben einen Einfluss auf den Gefrierpunkt. Schon am normalen Menschen lässt sich bei verschiedener Lebensweise eine Schwankung von δ nachweisen. Andererseits kann der Gefrierpunkt erniedrigt sein, es kann sich in der Tat um eine Insuffizienz der Niere, um eine Retention von Harnsubstanzen im Blut handeln und trotzdem kann eine Nephrektomie erlaubt, ja sogar notwendig sein, weil die Insuffizienz nur eine temporäre ist und weil die Funktion der zurückbleibenden Niere sich wieder heben kann, wenn die kranke Schwester entfernt ist. Wer der Sitzung des Chirurgenkongresses 1905 beiwohnte, in welcher unter Führung Krönleins die negativistische Hälfte der Nierenchirurgen die Oberhand gewann, der musste bei aller Anerkennung der scharfen Logik der Sieger doch sich eingestehen, dass man mit allzuviel Skepsis und mit allzuvielem Leugnen sich den Weg zum Fortschritt versperre. Die Kryoskopie leistet zweifellos etwas in dem Sinne, in dem sie von Kümmell

eingeführt wurde und es ist fraglich, ob führende Geister der Chirurgie gut tun, sie ganz zu verdammen. Wir haben Blutgefrierpunktsbestimmungen nicht systematisch in allen Fällen angewandt, weil wir, wie später auseinandergesetzt werden wird, in dem Indigkarmin ein bequemeres Mittel zu besitzen glauben, hatten aber doch in mehreren Fällen Gelegenheit, die Bedeutung der Kryoskopie zu erkennen. In einem Falle von doppelseitiger Cystenniere hatte uns die Kryoskopie vor einer Operation gewarnt und der schlechte Ausgang der Nephrektomie die Berechtigung der Warnung bestätigt. In einem Falle differential-diagnostischer Zweifel zwischen Harnverhaltung und Urämie oder miliarer Tuberkulose sprach der normale Blutgefrierpunkt für die letztere Diagnose und die Autopsie bestätigte sie. Ich könnte noch mehr derartige Fälle zur Bestätigung von Kümmells Ansicht beibringen. Der Hauptnachteil, der nach meiner Ansicht der Kryoskopie des Blutes anhaftet, ist nicht das gelegentliche Versagen derselben — keine Methode leistet alles, und kritiklos ohne Berücksichtigung der übrigen Symptome angewandt, ist jede Methode schlecht und irre leitend — sondern die verhältnismässig grosse Umständlichkeit des Verfahrens und die Fehlerquellen, welche sich schon aus geringen Versehen bei seiner Handhabung ergeben.

c) Die Indigkarminmethode, welche den Nieren eine Aufgabe stellt und deren Ausführung überwacht.

Ich gehe, um mir ein Urteil über die Funktionsfähigkeit der Nieren zu bilden, einen andern Weg, einen Weg, der sich in dem gewählten Bilde ungefähr damit vergleichen lässt, dass ich an irgend eine beliebige Stelle der Stadt zu einer bestimmten Zeit einen ganz bestimmten, seiner Menge und seiner Zusammensetzung nach genau bekannten und leicht nachweisbaren Schmutz deponiere und mich dann auf die Rieselfelder postiere, um festzustellen, wann und wie das deponierte Probequantum erscheint. Je früher es erscheint, je rascher und je vollständiger es eliminiert wird, um so besser arbeitet die Abfuhranstalt; je später es erscheint, je länger sich seine Ausscheidung hinzieht, um so schlechter arbeitet die Anstalt. Diesen Dienst einer in die Zirkulation des Organismus eingebrachten, in das Ressort der Nieren fallenden Probesubstanz leistet das Indigkarmin.

Aus Tierexperimenten, welche ich am Schlusse dieses Kapitels anhangsweise angefügt habe, kann man erkennen, dass das Indigkarmin, wenn es auf subkutanem oder intramuskulären Wege dem Tierkörper einverleibt wird, sowohl im Urin als in der Galle wieder abgeschieden wird; dabei ist aber zu beachten, dass nur bei stärkeren Dosen die Leber sich

mit an der Ausscheidung beteiligt, dass dagegen bei schwächeren Dosen die Galle keinen Farbstoff führt, sondern die Nieren allein die Elimination des Farbstoffes aus dem Tierkörper übernehmen. Schwächere Dosen in diesem Sinne sind für erwachsene Menschen solche, welche unter 200 mg bleiben. Die Mengen, welche ich für die in Frage stehenden funktionell-diagnostischen Untersuchungen empfehle (80 mg), gehören also zu jenen, für welche die Leber als Ausscheidungsorgan nicht eintritt und ich habe mich mehrfach an Patienten mit Gallenfisteln überzeugen können, dass die subkutane Injektion solcher Mengen die Galle niemals blau färbt.

Zu beachten ist nun, dass von der Farbstoffmenge, welche man in den Körper einspritzt, nur ein kleinerer Teil in den Exkreten erscheint, der grössere Teil aber anscheinend spurlos verschwindet. Durch vielfache Beobachtungen am Menschen konnte ich mich überzeugen, dass etwa der vierte Teil des injizierten Farbstoffes im Urin ausgeschieden wird; die übrigen $^3/_4$ lassen sich in keinem der zugänglichen Auswurfstoffe des Körpers nachweisen und es ist sicher, dass sie im Organismus zerstört werden. Man muss zweierlei Arten der chemischen Veränderung des Indigkarmin unterscheiden. Wie man bei dem letzten der später mitgeteilten Tierexperimente sieht, wird der Farbstoff im Darm in ein Leukoprodukt übergeführt, welches sich bei Luftzutritt sofort wieder in die blaugefärbte Verbindung zurückverwandelt. Man kann sich leicht davon überzeugen, dass eine Indigkarminlösung, die man luftdicht abschliesst, allmählich durch einen grünlichen Ton zu vollständiger Farblosigkeit übergeht und durch nachträgliche Berührung mit der Luft wieder so blau wird, wie vorher. Dasselbe lässt sich erzielen, wenn man eine Indigkarminlösung mit Alkali versetzt. Sie wird zuerst grünlich, bei stärkerem Alkalizusatz farblos, durch Säurezusatz wieder blau.

Lässt man das Alkali längere Zeit einwirken, so gelingt es nicht mehr, durch Säurezusatz oder durch Schütteln oder durch Hinfügen oxydierender Substanzen die blaue Farbe hervorzurufen. Der Farbstoff ist offenbar in tiefgreifenderer Weise zerstört wurden; dasselbe findet wahrscheinlich auch im Körper statt. Folgender Versuch mag dies illustrieren.

Nimmt man an, das Indigkarmin werde im Körper durch Blut und Lymphe gleichmässig verteilt, so wird sich — einen Menschen von 150 Pfund Körpergewicht vorausgesetzt — die eingespritzte Menge von 160 mg zu einer Lösung von 0,16 : 75000, also von etwa 0.0002 % verdünnen. Eine solche Lösung stellten wir her, verteilten sie auf drei Glaskolben à 500 ccm, liessen den einen derselben ohne Zusatz, dem zweiten setzten wir zehn Tropfen einer $^1/_{10}$ Normal-Sodalösung zu, so dass eine ganz schwache alkalische Reaktion eintrat, dem dritten setzten wir einige Tropfen ver-

dünnter Essigsäure zu und stellten die drei Kolben über Nacht in den Brütschrank. Am nächsten Morgen war der Kolben ohne Zusatz und der mit Säurezusatz unverändert, der mit Sodazusatz war vollständig entfärbt und man konnte weder durch Ansäuren noch durch oxydierende Mittel eine Bläuung hervorrufen.

Die allmähliche Zerstörung des Farbstoffes im Körper geht auch aus folgender Beobachtung hervor. Ich spritzte einem Patienten den Farbstoff in einen kalten Abszess ein. Im Urin trat überhaupt keine Färbung auf und als der Abszess, der vollkommen aseptisch war, nach 14 Tagen inzidiert wurde, enthielt auch er keinen Farbstoff mehr.

Es ist also anzunehmen, dass das Indigkarmin mit dem Moment, wo es in die Körpergewebe eingespritzt wird, der Veränderung zu unterliegen beginnt, und zwar so, dass alles das, was an der Stelle der Injektion liegen bleibt und was im Lymphsystem oder in den Organen des Körpers zerstreut wird, nach 12—24 Stunden definitiv zerstört ist. Ein gewisser Teil des Farbstoffes gelangt in den zirkulierenden Blutstrom. Er allein ist den Nieren zugänglich und wird so lange ausgeschieden, als seine Konzentration im Blute eine gewisse Höhe überschreitet. Wenn man sich das Ineinandergreifen von Zerstörung und Ausscheidung des Farbstoffes vergegenwärtigt, so versteht man, dass nur ein gewisser Teil der injizierten Menge durch den Urin nach aussen abgeschieden wird.

Kolorimetrische Bestimmung des Indigkarmins im Harne.

Das Indigkarmin erscheint im Harn als blauer Farbstoff, der meist einen Stich ins Grünliche hat. Als farblose Modifikation habe ich es nie gefunden. Der Grad der Färbung ist also ein annähernd direkter Massstab für den Gehalt an Indigkarmin. Um Ausscheidungskurven herzustellen, ist es nötig, den Harn in regelmässigen Intervallen (etwa von einer halben zu einer halben Stunde) zu sammeln und die einzelnen Proben auf ihren Farbgehalt zu untersuchen. Zu diesem Zwecke geht man am besten so vor, dass man vor der Einspritzung der Farbe sich den Urin der zu untersuchenden Person geben lässt und mit demselben Farblösungen von bekanntem Indigkarmingehalt herstellt, mit denen man die nach der Einspritzung entleerten Proben vergleicht.

Zweckmässiger ist folgendes Verfahren: ein 50 cm langer Glaskeil wird mit einer Indigkarminlösung von 0,01% gefüllt und darüber ein kleiner Apparat angebracht, welcher 2 Näpfchen enthält, so dass das eine derselben von dem blauen Glaskeile von unten her bedeckt ist (ebenso wie an dem Hämoglobinometer von Fleischl). In das letztere Näpfchen giesst man den

Urin, der vor der Einspritzung entleert ist, in das andere der Reihe nach die zu bestimmenden Proben; und wenn dann der Apparat so eingerichtet ist, dass man entweder den Keil oder die Näpfchen verschieben kann, so ist man imstande, den Farbgehalt des Urins mit ziemlicher Genauigkeit zu bestimmen. Auf diese Weise stört die Eigenfarbe des Urins nicht. Wenn man den Keil so einrichtet, dass sein dickes Ende mit der Höhe der Flüssigkeit in den beiden Näpfchen übereinstimmt, so kann man den Indigkarmingehalt, der jeder beliebigen Stelle des Keiles entspricht, durch eine einfache Rechnung leicht finden. Wenn z. B. der Keil mit einer Lösung von 0,01% gefüllt ist, so entspricht die Mitte einem Gehalt von 0,005, das Zehntel der Länge einem Gehalt von 0,001 usw. (Fig. 8).

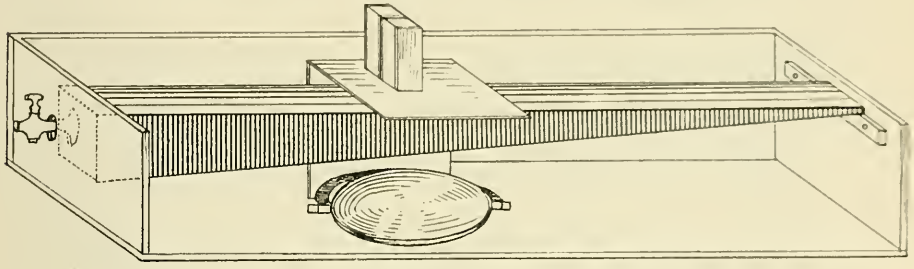

Fig. 8.
Chromometer zur Bestimmung des Indigkarmingehaltes des Urins.

Auch das von Zangemeister angegebene Kolorimeter lässt sich verwenden. (Vgl. Münch. mediz. Wochenschrift, 1897, Nr. 14.)

Ausscheidungskurven.

Die gefundenen Werte des Farbstoffgehaltes trägt man zweckmässigerweise als Kurve auf und hat an denselben folgendes zu beachten: 1. den Zeitpunkt des Eintrittes der Blaufärbung, 2. die Zeit, welche vergeht, bis die stärkste Konzentration erreicht wird, 3. das Verschwinden des Farbstoffgehaltes. Berücksichtigt man neben dem prozentualen Farbstoffgehalt auch die gelieferte Menge des Urins, so kann man leicht die in jeder Urinportion enthaltene Farbstoffmenge approximativ berechnen und diese Werte in einer zweiten Kurve eintragen. Diese beiden Kurven (die Prozentkurve und die Substanzkurve) sind natürlich nicht kongruent, aber sie gehen doch, wie ich mich an vielen Beobachtungen überzeugen konnte, einander parallel.

Man beobachtet im allgemeinen bei gesunden Menschen regelmässig ein sehr rasches Auftreten der Farbreaktion im Urin (nach 3—5 Minuten).

Von anfangs grösserer Verdünnung steigt der Farbgehalt des Urins zu stärkerer Konzentration an, erreicht nach etwa einer halben bis dreiviertel Stunde das Maximum und verliert dann allmählich wieder die Färbung,

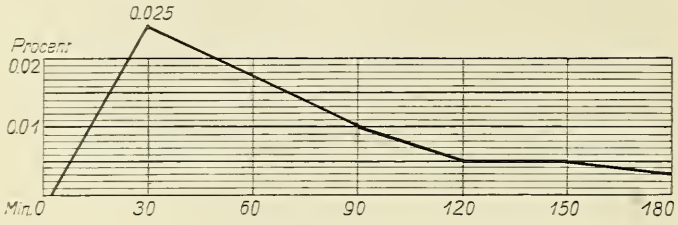

Fig. 9.

Ausscheidungskurve nach Injektion von 160 mg Indigkarmin (in %).

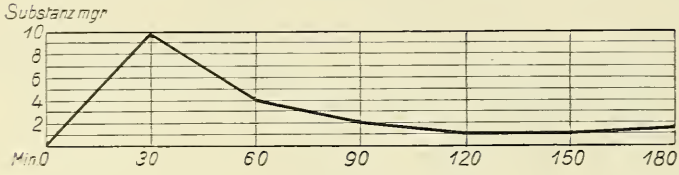

Fig. 10.

Ausscheidungskurve nach Injektion von 160 mg Indigkarmin (in mg berechnet).

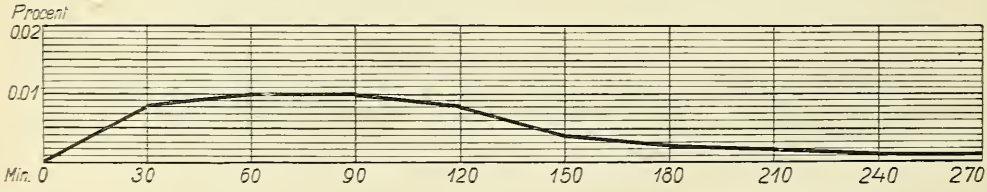

Fig. 11.

Prozentkurve nach Injektion von 80 mg Indigkarmin.

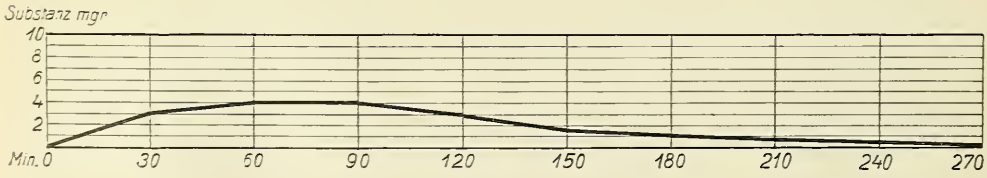

Fig. 12.

Substanzkurve nach Injektion von 80 mg Indigkarmin.

so dass dieselbe nach ca. 12 Stunden ziemlich vollständig verschwunden ist. Um möglichst gleichmässige Resorption zu erzielen, injiziert man den Farbstoff am besten in die Muskulatur, z. B. in die Muskulatur des Gesässes.

Durch Variation der injizierten Farbstoffmengen wird sowohl die Konzentration des Urins als auch die absolute Menge des im Urin erscheinenden Anteils variiert. Die folgenden Kurven sind von Männern mit gesunden

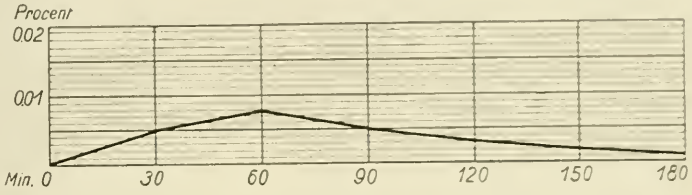

Fig. 13.

Prozentkurve nach Injektion von 40 mg Indigkarmin.

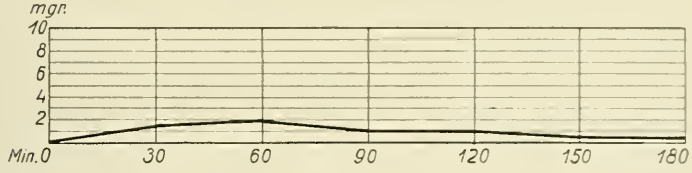

Fig. 14.

Substanzkurve nach Injektion von 40 mg Indigkarmin.

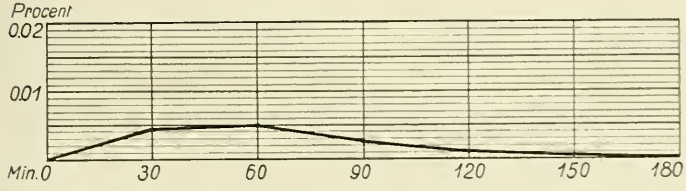

Fig. 15.

Prozentkurve nach Injektion von 16 mg Indigkarmin.

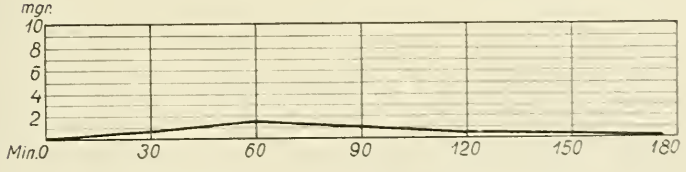

Fig. 16.

Substanzkurve nach Injektion von 16 mg Indigkarmin.

Nieren gewonnen worden. Wenn man sie miteinander vergleicht, so erkennt man, dass bei kleinen Dosen (16 mg) der Gipfel der Kurve flach ist und gewöhnlich erst nach der ersten Stunde liegt (Fig. 15 und 16). Bei grösseren Dosen (160 mg) liegt der Gipfel früher (Fig. 9 und 10). Was

die ausgeschiedenen Mengen betrifft, so sind sie bei 16 mg durchschnittlich 3—4 mg, bei den Dosen von 40 mg 8—10 mg, bei den grösseren Dosen von 160 mg ca. 40 bis 50 mg. Es wird also im ganzen etwa der vierte bis fünfte Teil des injizierten Farbstoffes durch den Urin wieder ausgeschieden, bei den grösseren Dosen im allgemeinen etwas mehr, bei den kleineren etwas weniger. Die auf S. 43 mitgeteilten zwei Tabellen zeigen, in welcher Weise die kolorimetrischen Bestimmungen der einzelnen Urinproben die Grundlage für die zu zeichnenden Kurven ergaben. Die eine Beobachtung hatte ich an mir, die andere an einem Kollegen gemacht. Von den injizierten 80 mg Indigkarmin hatte ich 16,70, die andere Versuchsperson 14,45 mg ausgeschieden; die aus der ersten Beobachtung gezeichneten Kurven finden sich auf Fig. 11 und 12.

Durch diese Beobachtungen an nierengesunden Menschen ist eine gewisse Norm geschaffen, nach welcher die Ausscheidungskurve des Indigkarmin im Harne abläuft und obwohl auch bei ganz gesunden Menschen und bei gleicher Dosis gewisse individuelle Verschiedenheiten bestehen, so sind dieselben doch verhältnismässig gering und nicht zu verwechseln mit den handgreiflichen Unterschieden, welche sich, wie man weiter unten sehen wird, in Fällen von manifester Niereninsuffizienz finden.

Um den Ablauf der Indigkarminreaktion an nierenkranken Menschen mit obigen Kurven zu vergleichen, habe ich mich ein- für allemal für die Dosis von 80 mg entschieden. Ich injiziere 20 ccm einer 0,4prozentigen Auflösung des Farbstoffes (in physiologischer Kochsalzlösung) in die erschlaffte Muskulatur des Gesässes und kontrolliere mittelst eines eingelegten Dauerkatheters den aus der Blase abfliessenden Urin und bestimme den Farbgehalt der Proben mit dem Chromometer. Da es sich nicht um feine, sondern um grobe Unterschiede handelt, genügen diese kolorimetrischen Bestimmungen vollständig.

Vor allen Dingen ist auf den Zeitpunkt des Eintretens der Blaufärbung zu achten. Derselbe gibt einen Massstab für die Beurteilung der Empfindlichkeit des Nierenparenchyms gegenüber dem Farbstoffe. Es gelangen von dem Indigkarmindepot im Musculus glutaeus ganz allmählich steigende kleine Mengen ins Blut. Dementsprechend beweist ein sehr frühes Erscheinen der Farbe im Urin, dass das Nierenparenchym schon auf einen minimalen Gehalt des Blutes an Farbstoff reagiert, während umgekehrt ein verzögertes Eintreten eine geringere Empfindlichkeit anzeigt. Man kann selbstverständlich den Einwand machen, dass die Zeit des Eintrittes der Blaufärbung auch von der Geschwindigkeit der Resorption abhängig ist und deshalb nicht unbedingt die Empfindlichkeit oder Nichtempfindlichkeit des Nierenparenchyms zu beweisen braucht.

Dr. V. 80 mg Indigkarmin (20 ccm einer 0,4 %igen Lösung) um 12 Uhr 50 injiziert.

	Zeit:	ccm Urin:	Indigk.-Gehalt in % ausgedr.:	mg Indigkarmin:
I.	1 Uhr 20 Min.	40	0,008	3,2
II.	1 „ 50 „	40	0,01	4,0
III.	2 „ 20 „	40	0,01	4,0
IV.	2 „ 50 „	35	0,008	2,8
V.	3 „ 20 „	30	0,004	1,2
VI.	4 „	40	0,0025	1,0
VII.	4 „ 30 „	33	0,0012	0,4
VIII.	6 „	88	0,0008	0,1
IX.	6 „ 30 „	—	nicht mehr blau	—
X.	8 „ 30 „	—	„ „ „	—
				Sa. 16,7

Dr. L. 80 mg Indigkarmin (20 ccm von einer 0,4 %igen Lösung) um 12 Uhr 45 injiziert.

	Zeit:	ccm Urin:	Indigk.-Gehalt in % ausgedr.:	mg Indigkarmin:
I.	1 Uhr 15 Min.	37	0,006	2,2
II.	1 „ 45 „	25	0,012	3,0
III.	2 „ 15 „	30	0,008	2,4
IV.	2 „ 45 „	25	0,006	1,5
V.	3 „ 15 „	35	0,004	1,5
VI.	3 „ 45 „	26	0,004	1,0
VII.	4 „ 15 „	25	0,003	0,75
VIII.	5 „ 30 „	75	0,002	1,5
IX.	6 „ 30 „	55	0,0008	0,4
X.	7 „ 30 „	55	0,0004	0,2
				Sa. 14,45

Ich muss die Berechtigung eines solchen Einwandes natürlich anerkennen und glaube, dass man diesen Umstand in Betracht ziehen muss, wenn man bei wirklichen Zirkulationsstörungen, z. B. bei kardialen Ödemen die Untersuchung anwenden würde. Bei guter Herzaktion scheinen die Differenzen in der Resorptionsgeschwindigkeit nicht sehr bedeutend zu sein, sie drücken sich wahrscheinlich in den individuellen Schwankungen aus, die man in dem Eintritt der Blaufärbung beobachtet, die aber im ganzen sehr gering sind. Ich beobachte bei gesunden Menschen Schwankungen in der Zeit des Eintrittes von 3—8 Minuten. In Fällen von Niereninsuffizienz lässt die Blaufärbung des Urins eine halbe Stunde und mehr auf sich warten. Das sind so handgreifliche Unterschiede, dass sie nicht leicht Anlass zu Täuschungen werden.

Wir betrachten also den deutlich verspäteten Eintritt der Indigkarminreaktion als ein Zeichen verminderter Empfindlichkeit des Nierenparenchyms gegenüber dieser Substanz, also als ein Zeichen des Torpor renalis und wenn man sich erinnert, dass wir dieses Symptom als Charakteristikum insuffizienter Nieren festgestellt haben, so sind wir berechtigt, in einem deutlich verspäteten Eintritt der Indigkarminreaktion ein Symptom der Niereninsuffizienz zu erblicken. Es ist natürlich mit der Feststellung, dass die Nieren dem Indigkarmin gegenüber insuffizient sind, noch nicht bewiesen, dass sie den gewöhnlichen harnfähigen Substanzen gegenüber ebenfalls insuffizient sind. Aber aus den vielen Beobachtungen gesunder Menschen, bei welchen innerhalb kleiner Schwankungen ein durchaus regelmässiger Eintritt beobachtet wurde, und aus den Beobachtungen exquisiter Fälle von Niereninsuffizienz, in welchen die Diagnose durch den Verlauf oder die Sektion bestätigt wurde, und in welchem die Indigkarminreaktion ganz oder fast ganz ausblieb, glaube ich schliessen zu dürfen, dass hier nicht Zufälligkeiten, sondern Gesetzmässigkeiten vorliegen und dass in der Art und Weise, wie das Indigkarmin von den Nieren bewältigt wird, die Funktionsfähigkeit der Nieren im allgemeinen sich wiederspiegelt. Die Nierentätigkeit ist so kompliziert, und die Anforderungen, welchen gesunde Nieren gerecht werden müssen und können, sind so variabel, dass eine sehr vielseitige längere Beobachtung dazu gehören würde, um sich in jedem Falle ein ganz genaues Bild der Art und Form der Niereninsuffizienz zu machen. Es würde zu umständlich sein, in jedem Falle einen „Trinkversuch“, einen „Durstversuch“, einen „Kochsalzversuch“, einen „Eiweissversuch“ anzustellen und doch wären diese und noch andere Versuche notwendig, um ein Urteil auf ganz breite Basis zu stellen. Eine klinische Methode muss einfach sein, hat dafür auch etwas Skizzenhaftes an sich, das man mit in den Kauf nehmen muss.

Nächst dem Zeitpunkt des Eintrittes der Reaktion verdient die Stärke der Konzentration, welche das Indigkarmin erreicht, unsere Aufmerksamkeit. Selbst wenn man die Dosis von 80 mg auf einmal ins Blut eingespritzt hätte, würde der Gehalt des Blutes an Farbstoff nur etwa 0,001 % betragen. Bei intramuskulären Injektionen, wo die Resorption nur allmählich erfolgt, wird der Prozentgehalt des Blutes an Indigkarmin sicherlich weit unter dem Werte von 0,001 bleiben, um so mehr als ja mit der allmählichen Resorption auch die Abscheidung sofort einsetzt. Wenn also die Nieren aus dem Blute, welches den Farbstoff in einer Konzentration von vielleicht 0,0001 % oder wahrscheinlich noch weniger enthält, einen Urin bereiten mit einem Farbstoffgehalt von 0,02 %, so beweisen sie damit ihre Fähigkeit, grosse osmotische Differenzen zu schaffen. Die Nieren haben die Fähigkeit, zu sammeln. Bleibt dagegen die Konzentration des Farbstoffes im Urin eine geringe, so beweist das eine osmotische Schwäche der Nieren, besonders wenn man durch Wasserentziehung eine Zeitlang vor der Farbstoffinjektion die Nieren auf die Bereitung eines konzentrierten Urins hingewiesen hat. Wir weisen also mit dieser letzteren Beobachtung eine Hyposthenurie der Nieren nach, während eine gute Farbstoff-Konzentration des Urins für das Gegenteil spricht. Je eher der Höhepunkt der Konzentration erreicht wird, desto ausgesprochener ist die Fähigkeit der Nieren, zu sammeln und desto vollständiger erfüllen sie die Forderung, das körperfremde Farbsalz möglichst rasch wieder aus der Blutbahn herauszuschaffen.

Charakteristische Indigkarminreaktion bei Niereninsuffizienz.

Ich lasse einige klinische Beobachtungen folgen, welche den praktischen Beweis für die Bedeutung der Indigkarminreaktion enthalten. Man wird sehen, dass in diesen Fällen die Indigkarminreaktion so sehr von dem Befunde bei gesunden Nieren abweicht, dass die Differenzen jenseits dessen liegen, was man miteinander verwechseln kann.

E. G. 46jährige Frau, leidet seit längerer Zeit an dumpfen Schmerzen und Unbehagen im Leib, hatte vor einem halben Jahre eine leichte Hämaturie, danach wieder dauernd klaren Urin, ging aber in ihren Kräften allmählich immer mehr zurück, ohne dass sie gerade abgemagert wäre. Vor vier Wochen trat von neuem eine leichte Hämaturie ohne Kolik auf.

Fette, etwas anämische Frau, unfähig zu Körperanstrengungen, auch geistig von einer auffälligen Trägheit und Energielosigkeit. Herz etwas nach links verbreitert, zweiter Aortenton akzentuiert. Abdomen: ziemlich starker Hängebauch. In der linken Nierengegend findet sich ein ca. zweifaustgrosser bimanuell palpabler, anscheinend der Niere angehöriger Tumor. Die rechte Niere ist ebenfalls palpabel, wird nicht als wesentlich vergrössert angesehen.

Der Urin ist sehr dünn (spezifisches Gewicht 1008), klar, hat eine minimale Spur von Albumen. Im Zentrifugat finden sich einige Leukozyten, einzelne Zylinder, einige Epithelien. Die Diagnose wurde vermutungsweise auf einen malignen Tumor der linken Niere gestellt und die Freilegung der Niere, eventuell die Nephrektomie in Aussicht genommen. Ich hatte vor der Operation Gelegenheit 80 mg Indigkarmin zu injizieren und die Ausscheidung zu beobachten. In der ersten halben Stunde erschien der Farbstoff überhaupt nicht im Urin, in der zweiten halben Stunde zeigte sich eine minimale Bläuung, die noch einige Stunden anhielt und dann wieder verschwand. Sie war so gering, dass sie weit unter der Grenze der kolorimetrischen Bestimmbarkeit lag. Demgemäss ist die Ausscheidungskurve ganz flach und bleibt dauernd unter 0,001 %. In der nebenstehenden Abbildung habe ich zugleich die Ausscheidungskurve eines gesunden Mannes zum Vergleich ein-

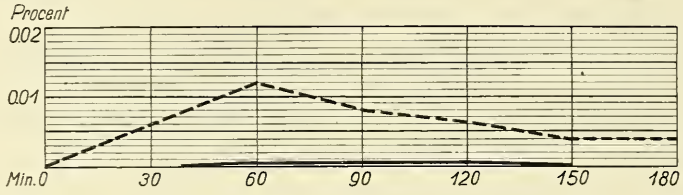

Fig. 17.

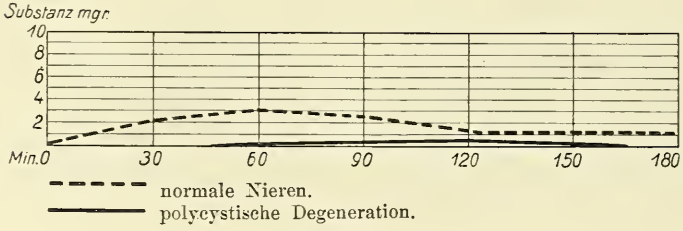

Fig. 18.

gezeichnet. Man sieht die gewaltige Differenz, die zwischen den beiden Urinen bestand, und die selbstverständlich schon für das blosse Auge unverkennbar war. Der Urin des gesunden Mannes war eine halbe Stunde nach der Injektion tiefblau, der Urin der Patientin hatte erst eine Stunde nach der Injektion einen eben erkennbaren bläulichen Schimmer, dabei hatte die letztere doppelt so viel Indigkarmin bekommen als der erste.

Eine richtige Diagnose über die Art der Nierenveränderung konnte ich nicht machen, gab aber mein Urteil über die Operabilität des Falles auf Grund der Indigkarminreaktion dahin ab, dass eine schwere Niereninsuffizienz vorliege, welche wahrscheinlich auf einer Erkrankung beider Nieren beruhe, und riet von operativen Eingriffen ab, warnte speziell vor einer Nephrektomie. Der Fall fiel in die Anfangszeit meiner Studien und meinem Urteil wurde damals nicht viel Bedeutung beigemessen. Eine Gefrierpunktsbestimmung des Blutes, welche einen etwas erhöhten Wert ergeben hatte, konnte nicht sehr berücksichtigt werden, weil ihre Ausführung nicht ganz einwandfrei gewesen war. Die linke Niere wurde extraperitoneal freigelegt und weil man sie vollständig cystisch degeneriert

fand, in der Annahme, dass sie für den Körper keine Bedeutung habe, exstirpiert.

Der postoperative Verlauf zeigte leider die Berechtigung meiner Warnung. Die Patientin starb am sechsten Tage an Urämie. Die 24stündige Urinmenge war am ersten Tage 200 ccm, dann schwankte sie zwischen 30 und 50 ccm. Bei der Autopsie zeigte sich die andere Niere in dem gleichen Zustande wie die exstirpierte. Die polycystische Degeneration war, wie das so häufig der Fall ist, auch hier doppelseitig. Der Fall spricht sehr deutlich für die Brauchbarkeit der Indigkarminprobe zur Entlarvung der Niereninsuffizienz. Man hatte sich durch das Fehlen von Ödemen, durch den scheinbar guten Ernährungszustand und durch das verhältnismässig gute Wohlbefinden über die funktionelle Schwäche der Nieren täuschen lassen.

Ein weiterer Fall, der eine ebenso eindringliche Sprache redet, findet sich unter dem Kapitel „Pyonephrose“ ausführlich mitgeteilt und ich möchte ihn hier nur kurz referieren.

Ein 44jähriger Herr kam mit heftigen linksseitigen Nierenkoliken, welche nach der Untersuchung auf eine Steinniere schliessen liessen, zur Behandlung. Die Beobachtung der Indigkarminausscheidung ergab, dass die ersten Spuren des Farbstoffes erst 40 Minuten nach der Injektion erschienen und dass der Farbstoffgehalt der späteren Urinproben so gering war, dass man ihn überhaupt nicht genau bestimmen konnte. Die Kurve der Indigkarminausscheidung war also ähnlich wie im vorigen Falle. Die stark herabgesetzte Empfindlichkeit des sekretorischen Parenchyms und die mangelnde Fähigkeit das Indigkarmin aus dem Blute zu sammeln, sprach für eine schwere Insuffizienz, die man auf eine doppelseitige Erkrankung beziehen musste. Ich sprach deshalb in meinem Gutachten eine eindringliche Warnung vor einer Nephrektomie aus und hielt dieses Urteil auch aufrecht, als der Verlauf der Krankheit nach der Inzision der linken Niere ihre Exstirpation als einzige Möglichkeit den Patienten zu retten erscheinen liess. Die geistige und körperliche Frische des Patienten, das Fehlen von Erbrechen, von Kopfschmerzen, von Ödemen, die man als Zeichen einer Niereninsuffizienz eventuell hätte erwarten können, waren in diesem Falle besonders dazu angetan über die Schwere des Krankheitszustandes zu täuschen. Die Exstirpation der Niere unterblieb und der Patient starb nach einigen Wochen unter dem Bilde, das wir oben als das dritte Stadium der Niereninsuffizienz geschildert haben. Die Sektion zeigte, dass er auf keine Weise zu retten gewesen wäre und dass die Indigkarminprobe recht gehabt hat. Beide Nieren waren hochgradig zerstört, die linke war noch die bessere gewesen, ihre Exstirpation hätte zweifellos den unmittelbaren Tod zur Folge gehabt.

Man hat der Indigkarminprobe vorgeworfen, dass eiterhaltiger Urin den Farbstoff durch Reduktion in eine farblose Modifikation überführe, dass also die Probe nicht sicher sei. Man kann sich leicht überzeugen, dass der Farbstoff durch eiterhaltigen Urin, besonders wenn letzterer ammoniakalisch ist, entfärbt wird: aber doch meist erst nach längerem Stehen, und es gelingt leicht durch Schütteln die blaue Farbe wieder zu erzeugen. Ich habe öfters versucht die Urinproben, die ich nach Indigkarminreaktion

bei eitrigem Urin bekam, durch Zusatz oxydierender Substanzen auf ihren Gehalt an reduziertem Farbstoff zu untersuchen, ich habe nicht finden können, dass sie einen solchen enthalten und habe auch im letzteren Falle oxydierende Mittel vergebens angewandt. Der Urin enthielt den Farbstoff überhaupt nicht. Bezüglich des Ausfalles der Indigkarminprobe und der durch die Sektion nachgewiesenen Insuffizienz der Nieren stimmen die beiden mitgeteilten Fälle vollständig überein und bei dem ersteren, wo es sich um eine polycystische Degeneration gehandelt hatte, war der Urin nicht eiterhaltig gewesen, und die Indigkarminprobe war auch bei ihm fast ganz negativ ausgefallen.

Ich lasse noch einen anderen Fall von schwerer Niereninsuffizienz folgen, bei welchem die Indigkarminprobe die Schwäche der Nieren ebenfalls sehr klar demonstriert hatte. Der Fall ist ausserdem wegen des merkwürdigen Umweges, der zu der Diagnose Carcinoma uteri inoperabile führte, interessant.

Eine 46jährige Patientin (B. K.) kam mit Klagen über Urinbeschwerden (Brennen beim Urinieren, trüber Urin) in die Klinik. Der untersuchende Arzt fand in der rechten Lumbalgegend einen mannskopfgrossen Tumor, grobhöckerig, mit der Atmung verschieblich, bimanuell zu tasten, vom Kolon überlagert, offenbar der rechten Niere angehörig. Der Urin mit Katheter entleert ist trübe, reagiert neutral, das Sediment besteht aus Eiterzellen, das spezifische Gewicht ist 1006. Zur Cystoskopie zugezogen, fand ich beiderseits in den Seitenteilen der Blase unabhängig von den normal aussehenden Uretermündungen Gruppen von winzigen Knötchen, welche den Eindruck von Metastasen machten. Das vor der Cystoskopie injizierte Indigkarmin (80 mg) wurde in der ersten halben Stunde gar nicht, nachher in so schwacher Konzentration ausgeschieden, dass es eben als blauer Schimmer zu erkennen, aber kolorimetrisch nicht zu bestimmen war. Schon bei der Cystoskopie war aus dem Befunde von Knötchen in der Blase der Verdacht auf Carcinoma uteri ausgesprochen worden, diese Diagnose bestätigte sich bei der Digitalexploration. Auf Grund des negativen Ausfalles der Indigkarminreaktion musste ich eine doppelseitige Niereninsuffizienz annehmen, die sich am wahrscheinlichsten auf eine Umwachsung und Kompression der Ureteren zurückführte. Damit stimmte auch die Vergrösserung der rechten Niere. Nach etwa achttägiger Beobachtung des Falles entschloss man sich zu einer Chlorzinkätzung des Uterus; obwohl die Operation in wenigen Minuten beendet war, war sie für die Patientin doch zuviel gewesen, nach zwei Tagen trat der Exitus unter dem Bilde der Urämie ein. Der Blutgefrierpunkt betrug am Tage vor dem Tode 0,75°.

Bei der Sektion fand sich der nebenstehend skizzierte Befund (Fig. 19).

Die linke Niere fehlte, d. h. sie besteht aus einem flachen, zehnpfennigstückgrossen Rudiment, das durch einen soliden Ureter mit der Blase in Verbindung steht. Die linke Uretermündung ist ein feines Grübchen. Die rechte Niere ist stark vergrössert, ihr Parenchym sklerotisch, die Pyramiden sind zum Teil vereitert, im ganzen mag die Niere bei Anfüllung des Beckens mehr als kindskopfgross gewesen sein. Das Nierenbecken und der Ureter stark dilatiert, eiterhaltigen Urin führend, der untere Abschnitt des Ureters durch Karzinommassen umwachsen und komprimiert.

Der Fall ist dadurch aufgeklärt. Durch das Karzinom war der Urin in der einzigen vorhandenen Niere gestaut und dadurch eine Hydronephrose verursacht worden, welche später infiziert wurde. Mit zuneh-

mender Kompression des Ureters wurde dann die Niere mehr und mehr ausser Funktion gesetzt. Die Indigkarminprobe hatte die schwere funktionelle Schädigung der Niere aufgedeckt. Man hätte sich in diesem Falle auf Grund der klinischen Untersuchung allein, bei nicht genügender Skepsis leicht täuschen können. Die Patientin kam zu Fuss ins Krankenhaus, war allerdings sehr schwach und machte den Eindruck einer schwer-

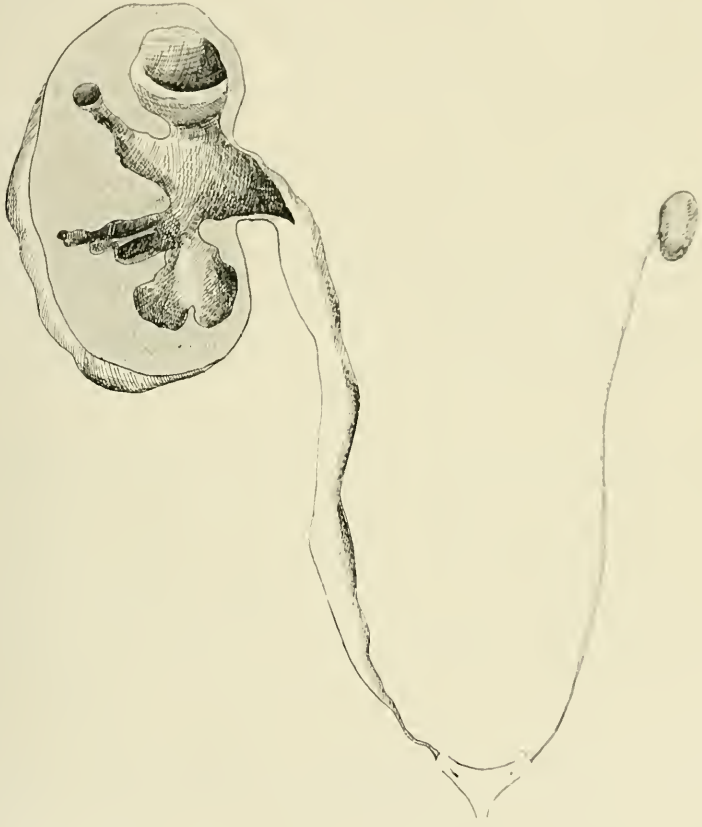

Fig. 19.

$^1/_3$ der natürlichen Grösse.

kranken Frau, sie hatte aber keine Ödeme, kein Erbrechen, keine komatösen Zustände und man glaubte ihr den Eingriff der Chlorzinkätzung zumuten zu können, um den Zerfall des Uteruskarzinoms zu beseitigen. Auffallend war ihre rasche Ermüdbarkeit, die Atemnot bei den geringsten Anstrengungen, die geistige Trägheit, eine gewisse Neigung zu Schlaf, eine Vorliebe für Wärme, aber auch nur für den auffallend, der speziell darauf acht gab.

Noch ein weiterer Fall sei kurz erwähnt.

34jährige Frau, hat viermal geboren. Während der letzten Gravidität (vor etwa drei Jahren) erkrankte sie mit Schmerzanfällen im Leib, meist auf der linken Seite, ab und zu hatte sie dabei Erbrechen, Fieber und Fröste. Nach der Geburt besserten sich die Schmerzen, aber der Urin blieb dauernd trüb. Seit einem Vierteljahr verschlechterte sich der Allgemeinzustand, die Patientin hatte öfters Erbrechen, magerte ab. Wir fanden eine kachektisch aussehende Frau, die Hautfarbe ist blass mit einem Stich ins Graue, die Haut ist trocken, wenig elastisch, mit Schuppen bedeckt. Am Rücken etwas Ödem, an den Beinen nicht. Patientin ist bettlägerig. In der linken Lendengegend eine grosse fluktuierende Anschwellung, die für einen paranephritischen Abszess gehalten wurde, in der rechten Nierengegend druckempfindliche Resistenz. Der Urin ist trüb, dick, eiterig, die Blase ist inkontinent. Cystoskopie deshalb nicht möglich. Das injizierte Indigkarmin (80 mg) wird fast gar nicht ausgeschieden, nur die Proben, die zwischen der ersten und zweiten Stunde aufgefangen werden, sind etwas bläulich gefärbt. Der Gefrierpunkt des Blutes ist 0,6°. Die Patientin wurde acht Tage lang in der Klinik beobachtet. Sie war sehr hinfällig und meist in einem Zustand von Geistesabwesenheit, wie traumverloren. Ihr Appetit war schlecht, Erbrechen und Kopfschmerzen hatte sie nicht.

Es lag am nächsten die verschiedenen Symptome auf eine schwere Niereninsuffizienz zu beziehen, also eine doppelseitige Nierenerkrankung anzunehmen. Der Fall schien für operative Eingriffe wenig aussichtsvoll zu sein. Während man sich noch überlegte, ob man der Patientin vielleicht durch die Inzision des linksseitigen Abszesses nützen könne, bekam sie am neunten Tage ihres Aufenthaltes in der Klinik, nach einer klinischen Vorstellung, einen plötzlichen Kollaps, in dem sie blieb.

Bei der Sektion fanden sich beide Nieren hochgradig zerstört, die linke ist eine eitrige Sackniere schlimmster Sorte, die Wände des Sackes ganz dünn ohne jedes Parenchym, mit vielen durch dünne Scheidewände getrennten Kammern. Kein Stein im Nierenbecken oder im Ureter. Die rechte Niere hat in ihrem Becken einen verzweigten Phosphatstein, die Nierenbeckenschleimhaut selbst ist ulzeriert. Die Kelche sind nach allen Richtungen hin dilatiert, mit Eiter gefüllt und von samtartiger Schleimhaut ausgekleidet. Die Nierenrinde ist verschmälert, an der Grenze von Mark und Rinde liegen stellenweise grössere Abszesse, ausserdem finden sich überall in der Rinde kleinere Abszesse, welche buckelig über die Nierenoberfläche vorspringen. Die Papillen sind meist ulzerös zerstört, die Marksubstanz ist verbreitert und trüb weiss degeneriert. Der Ureter ist verdickt, die Blasenschleimhaut teilweise ulzeriert.

Es handelt sich also um eine doppelseitige Pyonephrose rechts mit Steinbildung und wir sehen auch in diesem Falle hochgradigster Nierenzerstörung das Fehlen der Indigkarminreaktion als Symptom der Niereninsuffizienz.

Noch ein weiterer Fall, der zwar nicht durch Autopsie bestätigt wurde, aber doch in dieselbe Kategorie gehört, sei erwähnt.

Eine 64jährige Frau, ziemlich fett, leidet seit Jahren an Nierensteinbeschwerden. In der letzten Zeit besonders viel an linksseitigen sehr schmerzhaften Koliken, wegen deren sie Hilfe in der Klinik sucht. Die Indigkarminausscheidung (80 mg) verlief bei ihr folgendermassen: In der ersten halben Stunde überhaupt keine Ausscheidung, dann fing dieselbe ganz langsam an, erreichte nach $2\frac{1}{2}$ Stunden ein Maximum, war aber selbst auf diesem Maximum so schwach, dass der Gehalt des Urins an Indigkarmin höchstens 0,0015 % betrug.

Auf Grund dieser Beobachtung wurde von operativen Eingriffen abgeraten und die Patientin mit inneren Mitteln behandelt. Sie ist etwa ein

Vierteljahr später unter den Erscheinungen der Urämie gestorben. Auch bei ihr waren zur Zeit der Untersuchung keine besonders auffälligen Symptome von Niereninsuffizienz vorhanden gewesen, insbesondere keine Ödeme. Im Sinne unserer oben gegebenen Auseinandersetzung war zu bemerken, dass die Patientin sehr viel trank, nur sehr wenig ass und besonders Fleisch ganz verschmähte, dass sie zu körperlichen Bewegungen oder irgendwelchen Anstrengungen nicht fähig war, dass sie öfters über Kopfschmerzen klagte und eine grosse Vorliebe für Wärme hatte. Sie lag mit Kissen und Decken bedeckt und von zwei Thermophoren umgeben im Bett, alles Symptome, welche die Diagnose der Niereninsuffizienz wesentlich stützten.

Ein vierter Fall soll ebenfalls kurz angeführt werden. Derselbe findet sich als Nr. 3 im Kapitel „Nierentuberkulose“ ausführlich mitgeteilt. Es handelt sich um einen jungen Mann, der auf doppelseitige Nierentuberkulose verdächtig war und bei welchem auf Grund der Indigkarminprobe dieser Verdacht bestärkt und die Operation nicht ausgeführt wurde. Der zum Exitus führende Verlauf schien auch dort die Richtigkeit der Diagnose zu bestätigen.

Noch ein weiterer Fall sei hier angeführt.

78jähriger Mann mit Prostatahypertrophie, Incontinentia urinae, Polyurie und Neigung zu Blutungen. Injektion von 40 mg Indigkarmin. Der Urin wird mittelst Dauerkatheter in einviertelstündigen Intervallen gesammelt. Erst die dritte Portion zeigt einen schwachblauen Schimmer, die vierte etwas mehr, die fünfte zeigt das Maximum der Bläuung, der Gehalt war aber so schwach, dass er unter 0,0004 % also jenseits dessen lag, was man mit einiger Sicherheit bestimmen konnte. Die folgenden Proben zeigten einen abnehmenden Farbgehalt; von der 11. ab war eine Bläuung nicht mehr zu erkennen. Wenn man mit diesem Resultat den deutlich blau gefärbten Urin eines gesunden Menschen vergleicht, so ist der Unterschied sehr gross.

Wir nahmen auf Grund dieses Befundes eine Insuffizienz der Nieren und damit eine Kontra-Indikation gegen operative Eingriffe an. Die Nieren waren wahrscheinlich durch die chronische Urinstauung schon Sitz von Schrumpfungsvorgängen geworden. Bei der immer zunehmenden praktischen Bedeutung der Prostatektomie haben wir noch öfter Gelegenheit gehabt die Indigkarminprobe vor der Operation heranzuziehen, übergehen aber diese Fälle als nicht direkt hierher gehörig.

Indigkarminausscheidung in Fällen von Nephritis.

Ich glaube, dass die mitgeteilten Fälle, welche unmittelbar der chirurgischen Praxis entnommen sind, am besten den Wert der Indigkarminprobe demonstrieren. Es wäre natürlich wünschenswert, dieselbe auch an den verschiedenen Formen der doppelseitigen Nephritis zu versuchen. Ich

habe dazu verhältnismässig wenig Gelegenheit gehabt und meine Befunde können wegen der geringen Zahl keinen Anspruch auf prinzipielle Bedeutung erheben. Ich möchte sie aber doch hier mitteilen, weil sie sich im Zusammenhange mit den anderen Fällen hier anreihen.

Ich hatte Gelegenheit zwei Fälle von chronischer Schrumpfniere zu untersuchen, zwei Männer, der eine von 37, der andere von 29 Jahren.

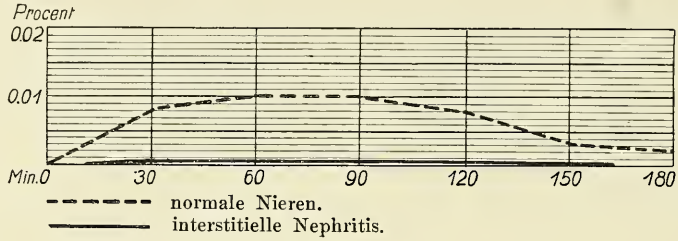

Fig. 20.

In beiden Fällen war der Urin dünn, an Menge vermehrt, leicht getrübt, enthält mässige Mengen von Eiweiss und Zylinder. Beide Patienten hatten keine Ödeme und waren nicht bettlägerig. Bei beiden machte ich nach vorausgegangener Einschränkung des Trinkwassers je eine Injektion von 80 mg Indigkarmin. Bei dem ersten trat die Blaufärbung des Urins verspätet ein. Die nach einer halben Stunde entleerte Probe war eben bläulich gefärbt, die nach einer Stunde entleerte Probe am stärksten blau, aber nur so schwach, dass sie unter 0,001 % weit zurückblieb. Die folgenden Proben waren dann wieder weniger blau. Bei dem anderen Patienten war der Urin nach der ersten halben Stunde ebenfalls kaum bläulich, nach einer Stunde fand sich das Maximum, aber so schwach, dass es unmöglich war den Farbstoffgehalt zu bestimmen. Das sind also grobe Unterschiede gegenüber den Werten, die man bei gesunden Menschen beobachtet. Man sieht bei der chronischen Schrumpfniere dieselbe Verzögerung des Eintritts und dieselbe Unfähigkeit den Urin zu konzentrieren, wie bei den chirurgischen Nierenerkrankungen. Die Kurve der Ausscheidung verläuft in beiden Fällen fast in der Grundlinie (vergl. Fig. 20).

Anders verhalten sich die parenchymatösen Nephriten. Ich hatte Gelegenheit einen solchen Fall zu untersuchen, es handelte sich um einen jungen Mann, der wegen Beckenkaries in Behandlung der Klinik stand und während der Behandlung eine akute Nephritis mit Ödemen bekam, der er auch erlag. Ich fand die nebenstehend abgebildeten Kurven, von welchen die eine den Prozentgehalt, die andere den Substanzgehalt wiedergibt. Es zeigt sich bei dieser Form der Nephritis kein Unterschied

in dem Ausfall der Indigkarminreaktion gegenüber normalen Nieren (Fig. 21 und 22).

Da Heidenhain nachgewiesen hat, dass die Ausscheidung des Indigkarmin in den Harnkanälchen erfolgt, so würden sich diese Beobachtungen gut mit der Theorie vereinigen, dass die akute parenchymatöse Nephritis wesentlich eine Glomerulonephritis ist, dass die chronisch-interstitielle Nephritis vor allem in einer Degeneration der Epithelien der Harnkanälchen besteht.

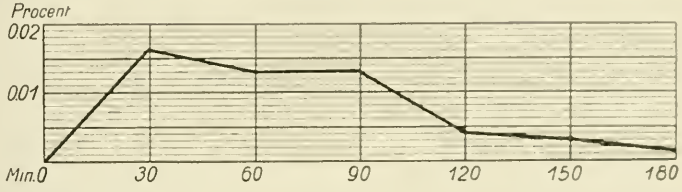

Fig. 21.

Ausscheidungskurve (in % berechnet) bei Nephritis parenchymatosa. (Injektion von 80 mg Indigkarmin.)

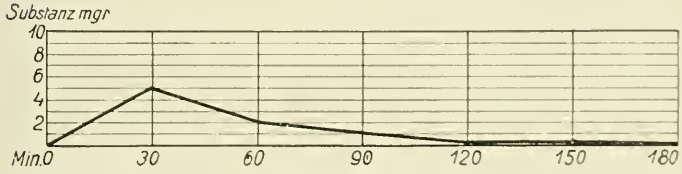

Fig. 22.

Ausscheidungskurve (in mg berechnet) bei Nephritis parenchymatosa. (Injektion von 80 mg Indigkarmin.)

Die geschilderte Indigkarminprobe lässt sich sehr gut mit der Cystoskopie verbinden. In Fällen, welche schon nach dem Resultate der allgemeinen Untersuchung auf Niereninsuffizienz verdächtig sind, bin ich gewöhnlich so verfahren, dass ich zuerst den Farbstoff injizierte, dann die Blasenspülung vornahm und den dazu benutzten Katheter liegen liess, um den Beginn der Blauausscheidung zu kontrollieren; war das geschehen, so füllte ich die Blase und begann die Cystoskopie und war dann sicher die Blauausscheidung auch in der Blase selbst mit dem Cystoskop beobachten zu können.

Es ist selbstverständlich, dass es zwischen den geschilderten Fällen von negativem Ausfall der Indigkarminreaktion und den Fällen normaler Reaktion Übergänge der verschiedensten Art gibt. So sind z. B. in dem Kapitel „Nierentuberkulose" zwei Fälle erwähnt (Nr. 1 und 2), in welchen

der Ausfall der Indigkarminreaktion zwar kein ganz normaler war, aber sich bei weitem nicht mit den vorstehend mitgeteilten Fällen vergleichen liess. Besonders möchte ich hier darauf aufmerksam machen, dass es manchmal vorkommt, dass die Reaktion zwar verspätet einsetzt, dass aber die Konzentration des Farbstoffes nach einiger Zeit ganz normal wird, indem die Nieren das anfangs Versäumte wieder nachholen. Es liegt in der Natur der Sache, und ich habe das auch an anderer Stelle schon betont, dass die Indigkarminprobe nicht alle Probleme entscheiden kann, sondern dass sie nur Beobachtungsmaterial verschafft. Ihre Resultate sind Symptome, die ihren Platz in der Reihe der übrigen Symptome einnehmen, dieselben aber nicht beherrschen und nicht entbehrlich machen und ihre richtige Würdigung nur durch ärztliche Kritik erfahren können.

Was leisten die funktionell-diagnostischen Methoden bei der Indikationsstellung einer Nephrektomie?

Durch die Anwendung der Indigkarminprobe in der geschilderten Weise wird nur die Beantwortung der Frage angestrebt, wie weit die Nieren zusammengenommen (als ein sezernierendes Organ aufgefasst) suffizient oder insuffizient sind und man erkennt, dass die Indigkarminprobe andere funktionelle Methoden (Harnstoffbestimmung, Gefrierpunktsbestimmung des Blutes) nicht nur ergänzt, sondern auch in mancher Beziehung an Sicherheit übertrifft. Auf alle Fälle, mag man Methoden anwenden wie man will, muss jeder Vorschlag einer beraubenden Nierenoperation in erster Linie auf die Feststellung der Tatsache basiert werden, dass die beiden Nieren in Summe nicht schon insuffizient sind, denn mit einer solchen Erkenntnis wäre natürlich jeder Eingriff, welcher von der ohnehin schon ungenügenden Menge des Nierenparenchyms noch etwas wegnehmen würde, kontraindiziert.

Nur dann, wenn die Nieren in Summe als suffizient erkannt sind, kann die Frage einer Nephrektomie diskutiert werden und ich muss das als Grundlage festlegen für die folgenden Ausführungen, welche sich mit der Frage beschäftigen werden, wie weit man durch funktionell-diagnostische Methoden die Indikation zur Entfernung einer Niere aus dem Körper präzisieren kann.

a) Funktionelle Gleichwertigkeit der Nieren.

Nehmen wir zunächst den historischen Fall, dass es sich um die Entfernung einer von zwei gesunden Nieren handelt und überlegen wir uns zuerst,

welche Vorgänge sich im Körper und in der zurückbleibenden Niere nach Entfernung ihres Schwesterorgans abspielen. Es ist kein Zweifel, dass die zurückbleibende Niere die Arbeit der anderen mit übernehmen muss, und man könnte sich diese Übernahme so vorstellen, dass ein gesundes Organ soviel Reservekraft in sich hat, dass es ohne weiteres auch die doppelte Arbeit leisten könne. Das ist in diesem ganzen Umfange wahrscheinlich nicht der Fall. Der zu bewältigenden Wassermenge gegenüber kann die Niere allerdings sogleich gerecht werden. Denn in dieser Beziehung schwankt schon im gewöhnlichen Leben die Inanspruchnahme der Nieren in so weiten Grenzen, dass öfters Wassermengen bewältigt werden müssen, welche das Doppelte der Durchschnittsmenge und mehr betragen. Ausserdem ist die Fähigkeit der Nieren zur Sekretion von Wasser an und für sich eine sehr grosse, bei Tierversuchen geht sie ins Unglaubliche. Magnus[1]) konnte durch intravenöse Injektion von Kochsalzlösung es fertig bringen, dass ein Kaninchen in einer Stunde durch die Nieren eine Wassermenge ausschied, welche der Hälfte seines Körpergewichtes entsprach. Eine Kaninchenniere wäre imstande die von Menschennieren für gewöhnlich gelieferte Wassermenge zu produzieren.

Anders verhält es sich mit der Ausscheidung von festen Substanzen. Die Schwankungen in der Menge derselben sind im gewöhnlichen Leben nicht so gross, dass sie sich auf Werte, welche das Doppelte des Durchschnitts betragen, erheben, und demgemäss sind die Nieren auch nicht zu einer so grossen Breite der Funktion erzogen. Untersuchungen über die Zusammensetzung des Urins nach Nephrektomie, welche Schilling angestellt hat, haben ergeben, dass in den ersten acht Tagen nach der Nephrektomie die Menge der festen Substanzen im Urin gegenüber der Zeit vor der Nephrektomie vermindert ist und sich erst allmählich wieder zur Norm erhebt, während die Wassermenge von Anfang an die normale Höhe behält. Das scheint zu beweisen, dass die zurückgebliebene Niere den Anforderungen des Stoffwechsels bezüglich der festen Substanzen zunächst nicht gerecht werden kann. Man dürfte also vermuten, dass die Niere für die erste Zeit nach der Exstirpation der anderen insuffizient ist, dass Harnsubstanzen für einige Zeit im Körper retiniert werden. Mit der Ausbildung der Hypertrophie wird die Niere erst allmählich den erhöhten Anforderungen gegenüber suffizient, mehr durch eine Vergrösserung ihrer Elemente als durch Vermehrung derselben, wie M. Wolff nachgewiesen hat. Tuffiers bekannte Experimente zeigen, dass man sogar mehr als eine Niere wegnehmen kann und dass der Rest genügt um das Leben zu erhalten.

[1]) Siehe Archiv für experim. Pathologie und Pharmakologie. Bd. 44. S. 69.

Überlegen wir uns nun die Möglichkeit, mit einer funktionell-diagnostischen Methode irgendwelcher Art festzustellen, ob die zurückbleibende Niere nach der Exstirpation der anderen ausreichen wird, so könnte man sich vorstellen, dass man mit den Nieren eine Art von Belastungsprobe vornehmen würde, um zu sehen, ob sie auch der doppelten Arbeit gerecht werden können. Ich spreche zunächst noch immer von dem Fall der Exstirpation einer von zwei gesunden Nieren, z. B. wegen einer Ureterfistel. Was die Wasserausscheidung angeht, wäre eine solche Belastungssprobe leicht zu machen. Mit den festen Substanzen dagegen ist das in gleicher Weise nicht möglich. Denn so genau kennen wir die Bedingungen noch nicht, unter denen im Organismus die Nierenarbeit gesteigert wird, und selbst wenn man dieses Experiment anstellen könnte, würde die Tatsache, dass die Nieren zu einer Steigerung ihrer Leistung auf das Doppelte nicht fähig sind, durchaus keinen Gegengrund gegen das Gelingen der Nephrektomie bilden. Denn der Organismus kann ja eine gewisse Retention von harnfähigen Substanzen leicht eine Zeitlang ertragen und wird sich erholen, auch wenn die Nieren erst in späterer Zeit sich den gesteigerten Anforderungen anpassen. Ich sehe aber kein Mittel, durch irgend eine Methode zu bestimmen, eine wie grosse und wie lange dauernde Retention von solchen Substanzen der Körper aushalten kann. Ich sehe auch kein Mittel, festzustellen ob die Niere die Fähigkeit in sich besitzt zu hypertrophieren und in welcher Zeit. Ausserdem muss man bedenken, dass der operative Eingriff als solcher die zurückbleibende Niere zunächst schädigt, dass aber andererseits die Patienten nach der Operation ruhig im Bette liegen, dass der Stoffwechsel damit sehr vermindert und also die Niere entlastet ist.

Die Summe dieser Fragen, die sich bei einigem Nachdenken aufdrängen, macht es bei dem heutigen Stande unserer Kenntnis rein unmöglich, durch irgendwelche Untersuchungen die Prognose einer Nephrektomie in Mass und Zahl auszudrücken. Schliesslich bleiben wir nach allen Untersuchungen, mögen sie geschehen sein, nach welcher Methode sie wollen, auf folgende Überlegung angewiesen:

1. In dem betreffenden Falle — geplante Exstirpation einer gesunden Niere wegen Ureterfistel — ist die Summe der Nieren suffizient.

2. Die sekretorische Arbeit ist unter beiden Nieren gleichmässig verteilt, die Nieren sind als funktionelle Grössen gleichwertig.

3. Erfahrungsgemäss kann man von zwei gleich grossen gesunden Nieren die eine entfernen.

Das Wort „erfahrungsgemäss“ birgt dann alle die übrigen nicht messbaren und nicht berechenbaren Faktoren, welche die Prognose mitbestimmen,

in sich. Ich glaube, es ist gut, dass man sich der Grenzen unseres exakten Wissens bewusst bleibt und einsieht, dass bei der Indikationsstellung einer Nephrektomie, wie bei der jeder anderen Operation, Imponderabilien mitspielen, welche nicht durch Rechnung, sondern nur durch ärztlichen Takt und ärztliche Erfahrung einigermassen abgewogen werden können. Was wir billigerweise von einer funktionellen Nierendiagnostik heute verlangen können, ist 1. die Feststellung von Suffizienz oder Insuffizienz beider Nieren zusammen und 2. für den Fall, dass die Nieren suffizient gefunden wurden, die Feststellung, wie jede einzelne der Nieren sich an der Arbeitsleistung beteiligt.

Für die Entscheidung der letzteren Frage stehen uns verschiedene Wege zur Verfügung. Oben habe ich nachgewiesen, dass man aus der Analyse des Gesamturins für die Beurteilung von Suffizienz oder Insuffizienz der beiden Nieren in Summe nur dann Schlüsse ziehen kann, wenn man zugleich die Anforderungen kennt, die der Körper zur Zeit der Untersuchung an seine Nieren stellt. Dieser Vorwurf gilt nicht mehr, sobald es sich um die Bestimmung handelt, wie die Arbeit unter den beiden Nieren verteilt ist. Wenn ich den oben gegebenen Vergleich der Nieren mit einer Abfuhranstalt noch einmal heranziehen darf, so kann man in dem Falle, dass die Stadt zwei Abfuhranstalten hat, die Tätigkeit der beiden am besten miteinander vergleichen, wenn man die Menge der Abfuhrstoffe vergleicht, welche jede von beiden aus der Stadt abführt. Wenn wir durch irgendein Verfahren (Katheterismus der Ureteren, Urinsegregator, Nephrotomie etc.) eine Trennung der Urine bewerkstelligt haben, so liefert die getrennte Analyse der Urine einen sicheren Massstab dafür, welcher Anteil von der gemeinsam geleisteten Arbeit auf die rechte, welcher auf die linke Niere entfällt. Dabei ist aber die eine Bedingung unerlässlich, dass durch das Trennungsverfahren die Urine nicht nur überhaupt getrennt, sondern auch vollständig zur Untersuchung aufgefangen werden, so dass auch die Menge bestimmt verglichen werden kann. Ein einfaches Beispiel wird die Notwendigkeit dieser Forderung beweisen. Nehmen wir an, ein Körper habe zwei Nieren, jede habe vollständig gesundes und gleichwertiges Parenchym, nur sei die Masse so verteilt, dass die eine Niere zehnmal grösser sei als die andere. In diesem Falle wird der von der einen Niere gelieferte Urin qualitativ ganz genau mit dem der anderen Niere übereinstimmen, er wird in Prozenten berechnet ebensoviel Harnstoff, ebensoviel Kochsalz, ebensoviel Harnsäure etc. enthalten und auch sein Gefrierpunkt wird genau derselbe sein. Irgendeine diagnostische Untersuchungsmethode, welche lediglich die Möglichkeit einer prozentualen Bestimmung des Urins liefert, wird also die ungleiche Verteilung der Nieren

nicht aufklären können. Nur wenn man die absolute Menge der Urine vergleichen könnte, würde man finden, dass in dem Zeitraum der Untersuchung die eine Niere zehnmal soviel Wasser, zehnmal soviel Harnstoff, zehnmal soviel Stickstoff etc. geliefert hat, dass sie also bei gleicher Qualität des Parenchyms die zehnfache Quantität desselben aufweist.

Es ist nun leider kein Zweifel, dass uns ein Mittel, die Urine der beiden Nieren auch ihrer Menge nach aufzufangen, zurzeit nicht zur Verfügung steht, und das müssen am meisten diejenigen bedauern, welche die Indikationsstellung einer Nephrektomie nach Art eines Rechenexempels behandeln wollen. Die Separation der Urine in der Blase durch Errichtung einer künstlichen Scheidewand zwischen den beiden Uretermündungen erscheint an und für sich als ein sehr gutes Mittel zur Erreichung des Zweckes zu sein, weil es am wenigsten in den Organismus störend eingreift, besonders die Tätigkeit der Nieren selbst nicht alteriert, was beim Einlegen eines Ureterkatheters durch reflektorische Vorgänge in störender Weise der Fall ist. Leider kann, wie es scheint, durch die Urinseparation noch nicht in allen Fällen eine Vermischung der beiden Urine mit Sicherheit vermieden werden.

Der Ureterenkatheter ist das exakteste Mittel; eine Vermischung der Urine ist bei doppelseitiger Anwendung des Instrumentes nicht möglich, aber es verändert die Nierentätigkeit durch Anregung reflektorischer Polyurie, manchmal auch Oligurie (vgl. Kapsammer) und vor allem, es liefert die Urine nur zur qualitativen Bestimmung, weil man nicht sicher ist, dass aller von der Niere während der Untersuchung gelieferte Urin nach aussen abgeleitet wird. Ein unbestimmter und auch unbestimmbarer Anteil läuft an ihm vorbei in die Blase ab, so dass das aus dem Katheter abfliessende Quantum eigentlich nur eine Stichprobe ist. Obwohl Casper und Richter in ihrer Monographie, welche für die ganze moderne Nierendiagnostik vorbildlich geworden ist, das Bedürfnis nach einer quantitativen Bestimmung nicht so klar ausgesprochen haben, so haben sie dasselbe doch offenbar empfunden und haben geglaubt eine quantitative Bestimmung überhaupt überflüssig machen zu können, indem sie die Phloridzinprobe ihrem Untersuchungsprogramm zufügten. Der Prozentgehalt des Urines an Zucker sollte einen Massstab für die absolute Menge des vorhandenen Nierenparenchyms abgeben. Überlegt man sich das oben angegebene Beispiel von ungleicher Massenverteilung funktionell gleichwertiger Nierensubstanz, so ist nicht einzusehen, warum auf der Seite der grösseren Massenanhäufung der Zucker auch prozentual stärker ausgeschieden werden soll. Man muss doch annehmen, dass die Masseneinheit, welche bei gesunder Substanz auch eine funktionelle Einheit ist, qualitativ gleiche Produkte

liefert, selbst wenn sie unter dem zwar künstlichen, aber doch beiderseits gleichen Einfluss eines Mittels steht. Wenn die Phloridzinprobe das halten sollte, was ihre Auguren von ihr erwartet haben, nämlich die Bestimmung der absoluten Menge des sezernierenden Parenchyms, so müsste sie mit einer quantitativen Bestimmung des Zuckers kombiniert werden können, was auch von Israel hervorgehoben wurde. Aber selbst wenn das möglich wäre, könnte die Berechnung der absoluten Menge des sezernierenden Parenchyms erst geschehen, wenn man noch einen Koeffizienten in die Rechnung einführen könnte, welcher ausdrückt, wieviel Zucker die Masseneinheit in der Zeiteinheit liefert, ein Koeffizient, der vor allem je nach verschiedenen Krankheitszuständen des Parenchyms verschieden ist.

Wenn die Phloridzinprobe auch nicht gerade das gehalten hat, was man von ihr erwartete, die Umgehung einer quantitativen Analyse auf dem Wege einer qualitativen, so hat sie doch offenbar einen gewissen Wert insoferne, als in dem Ausbleiben der Zuckerreaktion ein Zeichen funktioneller Schwäche liegt. Da dies aber nicht ausnahmslos der Fall ist, so hat sie zahlreiche Gegner, und sie ist weder im Prinzip, noch in den Details ihrer Ausführung gleichmässig akzeptiert. So hat Kapsammer erst jüngst wieder dafür plaidiert, man solle nicht den prozentualen Zuckergehalt des Urins, sondern die Zeit des Eintrittes der Zuckerreaktion betonen und als Basis für die Beurteilung der Nierenfunktion annehmen.

Man muss zugeben, dass bis zum heutigen Tage das Problem nicht gelöst ist, mit der Exaktheit einer Analyse den Anteil zu bestimmen, welchen jede einzelne Niere an der sekretorischen Arbeit leistet, und der oben beispielsweise angeführte Fall ungleicher Massenverteilung funktionell gleichwertiger Nierensubstanz könnte von den besprochenen Methoden nicht mit Sicherheit aufgeklärt werden. Wir wollen nun zusehen, was die Indigkarminprobe in diesem Falle leisten kann. Die Beobachtung der Farbstoffausscheidung im gemischten Urin der beiden Nieren würde Ausscheidungskurven ergeben, welche den oben gegebenen Paradigmen normaler Nieren entsprechen und die wir, je nachdem sie den Prozentgehalt oder den Substanzgehalt ausdrücken, als Prozentkurve und als Substanzkurve bezeichnet haben. Eine ideale Separation der Urine, welche zugleich die quantitative Bestimmung ermöglicht, würde für jede einzelne Niere die Aufstellung der Ausscheidungskurven erlauben. Die Prozentkurve der zehnmal grösseren Niere würde genau dieselbe sein, wie die der kleineren. Die Substanzkurve würde verschieden sein und zwar würde die der grösseren Niere einen zehnmal grösseren Flächeninhalt einschliessen als die der kleineren. Es würde also nicht die prozentuale, sondern nur die quantitative Bestimmung die Möglichkeit geben, die ungleiche Verteilung des sezernie-

renden Parenchyms zu erkennen. Wenn ich also z. B. mit der Farbstoffinjektion den Ureterkatheter anwenden würde, so würde ich auf beiden Seiten gleichen Eintritt der Bläuung, gleich intensive Kolorierung, gleichen Eintritt der Höhe der Konzentration, gleiches Verschwinden der Blaufärbung erkennen, könnte aber auf die Massenverteilung des Parenchyms nicht schliessen, weil der Ureterkatheter die Mengenbestimmung nicht erlaubt. Genau derselbe Missstand wäre bei Anwendung eines Urinseparators.

Die Ausbeute der Untersuchung ist aber eine andere, wenn ich den Ureterkatheter umgehe und nur mit dem Cystoskop die Tätigkeit der Nieren in der Blase belausche. Ich werde jetzt, wenn ich mit Übung und mit Geduld das Verfahren beherrsche, sehen, dass zwar auf beiden Seiten der Eintritt der Bläue derselbe ist, dass die Blaufärbung des Urins dieselbe ist, dass aber auf der einen Seite die Urinstösse viel kräftiger sind, dass also bei jeder Kontraktion des Ureters eine grosse Urinmenge in die Blase getrieben wird, dass dagegen auf der anderen Seite nur kleine Mengen austreten, und könnte wahrscheinlich noch die eine oder andere Beobachtung eventueller Veränderungen des Ausscheidungstypus machen. Dadurch würde ich zwar nicht in den Stand gesetzt mit rechnerischer Genauigkeit herauszufinden, dass auf der einen Seite zehnmal mehr Parenchym liegt, aber ich würde doch bestimmen können, dass ein auffallender Unterschied in der Arbeitsleistung der beiden Nieren besteht und ich könnte mit Sicherheit erkennen, welche Seite, die rechte oder die linke, den Hauptanteil an der Arbeit hat und das wäre für die Bedürfnisse der Praxis in einem solchen Falle genug.

b) Funktionelle Bedeutungslosigkeit einer Niere.

Gehen wir nun zur Besprechung kranker Nieren über, so verdient eine Gruppe besondere Erwähnung. Es sind das diejenigen Nieren-Erkrankungen, in welchen der Blasenurin lediglich von einer Niere stammt infolge Mangels oder Verschluss oder Verödung der anderen. In solchen Fällen lässt sich die Prognose der Nephrektomie viel einwandsfreier entscheiden, als wenn es sich um die Exstirpation einer von zwei gesunden Nieren handelt, weil ja von dem sezernierenden Parenchym nichts weggenommen wird. Wenn in einem solchen Falle durch irgendeine Untersuchungsmethode entschieden ist, dass der Organismus nicht unter einer Niereninsuffizienz leidet, so erledigt sich die Frage nach der Teilung der Arbeit zwischen den Nieren von selbst durch den Nachweis, dass die eine Niere als sezernierendes Organ überhaupt nicht in Betracht kommt. Es

liegt also der springende Punkt der Untersuchung in dem Nachweis, dass die eine Niere überhaupt nicht funktioniert.

Ab und zu ist dieser Nachweis ohne Anwendung besonderer Methoden möglich, wenn z. B. ein früher eiterhaltiger Urin unter Auftreten von Fieberattacken und Zunahme der Anschwellung der einen Niere für längere Zeit ganz klar wird. Selbstverständlich ist der Ureterenkatheter ein sehr gutes Mittel zur Feststellung der fehlenden Funktion einer Niere, indem er auch bei längerer Beobachtung in einem solchen Falle kein Sekret liefert. Auch kann man mit seiner Hilfe eventuell konstatieren, dass die eine Ureterpapille gar nicht sondierbar ist, dass also gar keine Öffnung besteht und wahrscheinlich eine Aplasie der betreffenden Niere vorliegt, oder man kann eventuell konstatieren, dass der in den Ureter eingeführte Katheter anfangs gar nichts und erst zum Schluss, wenn er bis in das Nierenbecken vorgeschoben wird, eine irgendwie beschaffene Flüssigkeit liefert, was natürlich besonders beweisend für einen Verschluss ist, wenn der Urin der Blase diese Flüssigkeit (z. B. Eiter) nicht enthielt. Zu allen diesen Untersuchungen gehört selbstverständlich eine gut geübte Hand.

Auch in der Chromocystoskopie haben wir ein Mittel, mit dessen Hilfe man den Mangel der Sekretion auf der einen Seite erkennen kann, indem man die Ausstossung der Farbwolken vermisst. Was die Frage angeht, ob man aus dem Fehlen der Blausekretion auf einer Seite tatsächlich den Schluss ziehen darf, dass hier nichts sezerniert wird, so ist zu bedenken, dass eventuell auch ein farbloser Urin sezerniert werden kann und dass es nicht leicht ist, denselben, wenn er klar ist, in dem klaren Medium der Blasenfüllung zu sehen. Beobachtet man Kontraktionsbewegungen des Ureters ohne Austritt von gefärbter Flüssigkeit zu einer Zeit, wo von der anderen Niere schon deutlich blauer Urin ausgestossen wird, so muss man mit der Annahme, dass auf der ersteren Seite keine Niere vorhanden sei, vorsichtig sein. Bei diesen scheinbar leeren Kontraktionen des Ureters wird meistens ein Urinstrahl ausgestossen, der aus irgendeinem Grunde keinen Farbstoff enthält. Zwei solcher Beobachtungen sind in dem Kapitel „Ureterverschluss“ niedergelegt. Vollkommene Ruhe der Uretermündungen, wenn sie während längerer Beobachtung (10—15 Minuten) mit dem Mangel eines blauen Strahls zusammentrifft, spricht mit ziemlicher Sicherheit dafür, dass kein Urin von dieser Seite her in die Blase eintritt.

c) Funktionelle Verschiedenwertigkeit der Nieren.

Ausser den besprochenen zwei Möglichkeiten der Arbeitsteilung (1. zwei Nieren, jede mit gesundem Parenchym und 2. vollständiger Aus-

fall der einen Niere) bleibt noch eine dritte Möglichkeit übrig, die bei den chirurgischen Nierenerkrankungen die häufigste ist, zwei Nieren mit funktionell ungleichwertigem Parenchym. Auch hier betrachten wir nur diejenigen Fälle, in welchen nicht schon eine Insuffizienz der beiden Nieren in Summe besteht, weil solche Fälle von vorneherein von jeder chirurgischen Therapie auszuschliessen sind.

Der Lösung des Problems der Arbeitsteilung durch exakte Analyse der Urine steht in den Fällen von Nierenerkrankung mit funktionell verschiedenwertigem Parenchym wieder die Unmöglichkeit entgegen quantitative Analysen zu machen. Die prozentuale Bestimmung von Harnstoff oder Stickstoff oder die Bestimmung des Gefrierpunktes ($\triangle$) der getrennt aufgefangenen Urine ist nicht beweisend, hat sogar, wie oben angedeutet wurde, gewisse Klippen: wenn der Patient gerade viel Wasser getrunken hat, so kann es vorkommen, dass die funktionell bessere Niere einen Urin von geringerem osmotischen Druck liefert, als die funktionell schlechtere.

Ausserdem ist in vielen Fällen die Beurteilung der Nierenfunktion besonders erschwert dadurch, dass die Nieren in einer gewissen Wechselwirkung stehen und dass die Erkrankung der einen die andere ungünstig beeinflusst. Haben wir schon oben gesehen, dass bei dem Problem der Exstirpation einer von zwei gesunden Nieren sehr viele Faktoren berücksichtigt werden müssen, die sich nicht in Zahlen ausdrücken, sondern nur auf Grund ärztlicher Erfahrung abwägen lassen, so gilt das mutatis mutandis hier erst recht; und man steht, da eine Nierenerkrankung meist auch den übrigen Organismus in Mitleidenschaft zieht, noch mehr unbekannten Grössen gegenüber. So wird, wie Israel hervorhebt, die Prognose der Operation der Nierentumoren weniger durch den Zustand der anderen Niere, als durch den des Herzens bestimmt. Es ist klar, dass eine Niere, die vorher ausreichend war, mit dem Momente unzureichend werden kann, wo das Herz nicht mehr den nötigen Blutdruck hervorbringt. Die Dauer und Schwere der Operation, der voraussichtliche Blutverlust ist bei kranken Nieren schwer im voraus zu bestimmen, das Chloroform kann die Epithelien der zurückbleibenden Niere, die vorher vielleicht angegriffen war, aber immerhin ausreichend funktionierte, so sehr schädigen, dass sie insuffizient wird, ein protrahierter Kollaps nach der Operation kann im gleichen Sinne wirken. Häufig leiden Nierenkranke entweder durch chronische Blutverluste oder durch chronische Resorption von Toxinen unter anämischen Zuständen, ein Faktor, der besonders der Ausbildung einer gesunden Hypertrophie hindernd im Wege steht. Andererseits ist es eine häufig gemachte Erfahrung, dass die zurückbleibende Niere mit dem Moment der Entfernung der anderen sich erholt und besser arbeitet als zuvor, und

man sieht sehr wohl ein, dass in der prinzipiellen Anwendung irgendeiner schematisierenden Methode die Lösung des Problems nicht gegeben sein kann, und versteht den Standpunkt Israels, der die funktionellen Untersuchungsmethoden ganz verwirft. Ich glaube auch nicht, dass man in den in Rede stehenden Fällen sehr viel zum Wohle der Kranken dadurch tun könnte, dass man die Art der Arbeitsteilung zwischen rechter und linker Niere vor der Operation ganz genau bestimmt. Schon der Umstand, dass die eine Niere zwar geschädigt sein kann, dass sie sich aber erholen kann, wenn die andere wegfällt, spricht dagegen, dass die Art der Arbeitsteilung vor der Operation die Leistung der Niere nach der Operation bestimmt. Immerhin ist es sicher, dass die Prognose eines Falles um so klarer wird, je ungleicher die sekretorische Arbeit verteilt ist; denn je ausschliesslicher die zurückbleibende Niere die Arbeit schon vor der Operation besorgt hat, und je weniger die wegfallende Niere als sekretorisches Organ in Betracht kommt, um so mehr nähert sich der Fall der oben besprochenen Gruppe von vollständigem funktionellem Ausfall der einen Niere. Die Indigkarminprobe, durch welche wir kontrollieren können, wie jede der Nieren einen im Blut kreisenden Farbstoff ausscheidet, lässt uns ungefähr beurteilen, wie die Nieren sich in die Elimination der festen Stoffe teilen. Je grösser die Differenz in der Farbstoffsekretion, um so klarer wird der Fall.

Nach Israel würde eine funktionelle Nierendiagnostik nur dann einem wirklichen Bedürfnis abhelfen, wenn man mit ihr vor der Operation bestimmen könnte, wie weit die zurückbleibende Niere in ihrer Arbeitsleistung noch steigerungsfähig ist. Aus Gründen, die ich oben auseinandergesetzt habe, ist es nicht möglich, eine derartige Untersuchungsmethode, die den Charakter einer Belastungsprobe hätte, anzuwenden, ausserdem wird der Wert einer rechnerischen Bestimmung der maximalen Leistungsfähigkeit, selbst wenn sie möglich wäre, dadurch vermindert, dass wir nicht wissen, eine wie grosse Arbeit von der Niere nach der Operation verlangt werden wird. Der Patient liegt mehrere Wochen ruhig zu Bett, wird in besonderer Weise ernährt, und in einigen Fällen wird ja durch den Wegfall einer Niere der anderen nicht mehr Arbeit aufgebürdet, sondern ein Teil abgenommen. Es kommt also nicht darauf an, festzustellen, bis zu welchem Punkte die Arbeitsfähigkeit der zurückbleibenden Niere gesteigert werden kann, sondern vielmehr darauf, dass sie überhaupt noch steigerungsfähig ist. Die Niere muss die Fähigkeiten haben, die wir oben als Charakteristika gut funktionierender Nieren aufgestellt haben, sich mit einer gewissen Empfindlichkeit den Schwankungen des Stoffwechsels anzupassen und namentlich festen Stoffen gegenüber nicht zu versagen, son-

dern dieselben auch mit wenig Wasser auszuscheiden. Die Indigkarminreaktion ist ein gutes Mittel, die Nieren auf diese Fähigkeit hin zu prüfen.

Es wäre selbstverständlich wünschenswert, vor der Operation zu wissen, ob die zurückbleibende Niere noch zur Ausbildung einer funktionellen Hypertrophie befähigt sein wird. Die Frage deckt sich bis zu einem gewissen Grade damit, ob die Niere nicht irreparabel geschädigt ist, denn eine solche Niere wäre unfähig, ihr Parenchym noch umzugestalten oder zu vermehren. Wenn Rovsing empfiehlt, den Ureterenkatheter anzuwenden, ihn aber nicht mit funktionellen Methoden zu verbinden, sondern zur mikroskopischen und bakteriologischen Untersuchung der Urine zu verwenden, so ist damit in der Tat für die meisten Fälle die Möglichkeit gegeben, die Frage einer irreparablen Schädigung der zurückbleibenden Niere zu bejahen oder zu verneinen. Schädigungen der Niere, welche einen irreparablen Charakter tragen, und welche bei den chirurgischen Nierenerkrankungen hauptsächlich in Frage kommen, sind chronische Schrumpfungsvorgänge im Nierenparenchym durch Stauung oder Eiterung, tuberkulöse und cystische Degeneration. Wie aus den mannigfaltigen später mitgeteilten Beobachtungen hervorgeht, zeichnen sich gerade diese Erkrankungen durch das Fehlen der Indigkarminreaktion aus, während im Gegensatz dazu die reparablen Schädigungen der Niere, wie die toxische Nephritis, die Reaktion geben. Auch die akute parenchymatöse Nephritis, welche in vielen Fällen der Ausheilung fähig ist, gibt die Indigkarminreaktion, die chronisch interstitielle Schrumpfniere gibt sie nicht.

Ausführung der Untersuchung in der Praxis.

In der Praxis führe ich die Untersuchungen folgendermassen aus: Ich injiziere 80 mg Indigkarmin und stelle in Fällen, wo schon auf Grund der klinischen Beobachtung der Verdacht einer Niereninsuffizienz besteht, zunächst die Ausscheidungskurve für die Summe der beiden Nieren durch kolorimetrische Bestimmungen des Blasenurins fest. Dann nehme ich einige Tage später in einer zweiten Sitzung die Chromocystoskopie mit derselben Menge Indigkarmin vor und stelle dabei für jede Niere den Eintritt der Reaktion fest, finde wie rasch und bis zu welcher Tiefe die Bläuung sich steigert, kann mir ein Urteil darüber bilden, wie sich ungefähr die Mengen der von jeder Niere in die Blase gelieferten Urine verhalten, und kann Beobachtungen über den Typus der Ausscheidung machen. Wenn ich also zuerst die Ausscheidungskurven des Indigkarmin für die Summe beider Nieren gezeichnet habe, so liefert die Chromocystoskopie die Möglichkeit, zu überwachen, wie die Reaktion an jeder

einzelnen Niere abläuft, und weil die charakteristischen Merkmale im Beginn der Reaktion liegen, so genügt es im allgemeinen, die Chromocystoskopie bis zu einer halben Stunde nach der Injektion fortzusetzen.

Gewöhnlich ziehe ich die beiden Untersuchungen in eine einzige zusammen, indem ich der Indigkarmininjektion sogleich die Cystoskopie folgen lasse, dieselbe nach einer halben Stunde beendige und dann das Abklingen der Reaktion durch kolorimetrische Untersuchungen des nachträglich aufgefangenen Blasenurins in regelmässigen Zeitintervallen kontrolliere. Ich beobachte auf diese Weise den Ablauf der Reaktion in ihrem ersten charakteristischen Teile in der Blase, also getrennt für jede Niere, nach der ersten halben Stunde an der Summe der Nieren. Das nach der Cystoskopie, also nach einer halben Stunde, abgelassene Füllungswasser der Blase hat bei gesunden Menschen, wenn man es auf eine Menge von 200 ccm reduziert eine sehr deutliche blaue Farbe etwa so wie eine 5%ige Kupfersulfatlösung. In Fällen von manifester Niereninsuffizienz ist sie ganz farblos. Es ist nicht schwer durch kolorimetrische Prüfung den Gehalt der Flüssigkeit an Indigkarmin zu bestimmen und man erhält dadurch Kenntnis, wie gross die in der ersten halben Stunde nach der Injektion ausgeschiedene Farbstoffmenge ist. Ich habe deshalb der Farbintensität des Füllungswassers der Blase bei den chromocystoskopischen Untersuchungen meine Aufmerksamkeit geschenkt.

In den folgenden Kapiteln ist in detaillierter Weise die Anwendung des Verfahrens beschrieben und damit auch der beste Beweis für seine praktische Brauchbarkeit gegeben. Hier möchte ich nur noch drei Fälle anführen, welche zeigen, wie genau der Ausfall der Indigkarminreaktion mit der Beschaffenheit der Nieren übereinstimmt.

In allen drei Fällen handelte es sich um cystische Degeneration der Niere, in dem einen Falle war die Degeneration doppelseitig, hier trat überhaupt keine Reaktion auf. In dem zweiten Falle war sie einseitig, hier trat die Reaktion einseitig auf, in dem dritten Falle fand sich nur eine grosse Cyste dem unteren Pol der einen Niere ansitzend, hier war die Reaktion doppelseitig. Den ersten dieser Fälle habe ich in diesem Kapitel ausführlich mitgeteilt, es handelte sich um eine weit fortgeschrittene doppelseitige polycystische Degeneration, die Indigkarminreaktion hatte so gut wie ganz gefehlt.

Der zweite Fall betraf eine 23jährige Frau (Nullipara), welche seit etwa $^1/_2$ Jahr an unbestimmten Schmerzen im Leibe, häufigem Erbrechen, besonders während des Essens, und an Aufstossen litt. Sie magerte allmählich mehr und mehr ab und vor ca. 12 Wochen wurde vom Arzte ein linksseitiger Abdominaltumor konstatiert. Derselbe war ungefähr

kindskopfgross, hatte derbe Konsistenz, eine grobhöckerige Oberfläche, besonders an seinem unteren Pol fühlte man einen runden Höcker. Mit der Respiration war er verschieblich, liess sich in die Nierengegend hinaufschieben, trat beim Stehen wieder herunter, war von Därmen überlagert und gehörte offenbar der linken Niere an. Der Urin war klar ohne Eiweiss, ohne Zucker, ohne morphologische Bestandteile.

Bei der Chromocystoskopie (80 mg Indigkarmin) trat rechts nach neun Minuten eine deutliche blaue Sekretion ein. Die Urinstösse folgten sich in Abständen von etwa 20 Sekunden und waren kräftig, so dass sie weit in die Blase hineingetrieben wurden. Der Beginn der Blausekretion trat links zu gleicher Zeit ein, die Intensität der Kolorierung blieb aber dauernd eine ausserordentlich geringe, die einzelnen Urinstösse folgten sich etwa in denselben Intervallen wie die der rechten Seite. Dabei waren aber die einzelnen Urinstösse viel schwächer und hatten eine weit geringere Propulsionskraft als die der rechten Seite.

Der Fall kam zur Operation. Der Tumor wurde entfernt und erwies sich als eine polycystisch degenerierte Niere. Der Verlauf des Falles war günstig, die Patientin wurde gesund, und ist das auch die nächsten zwei Jahre nach der Operation geblieben.

In dem dritten Falle handelte es sich um ein 41jähriges Fräulein (Nullipara), die seit 12 bis 13 Jahren an allerlei Unterleibsbeschwerden litt, seit einem Vierteljahre hatte sie öfters Schmerzanfälle in der linken Seite. Hier fand man einen länglichen etwa zweifaustgrossen Tumor von derber Konsistenz, der sich mit der Atmung verschob, bimanuell zu tasten war, hinter dem Kolon lag und anscheinend der linken Niere angehörte. Der Urin war nicht verändert. Bei der Chromocystoskopie fand sich auf beiden Nieren der gleiche Ablauf der Reaktion: Eintritt der Blaufärbung nach etwa fünf Minuten, drei Minuten später schon tintenblauer Strahl, regelmässiger Ausscheidungstypus, Intervalle von etwa 20 Sekunden, auf beiden Seiten vollständig gleich. Links sind die Stösse manchmal etwas kürzer als rechts, doch ist dieser Unterschied nur unbedeutend: Also im ganzen gleicher Ablauf der Indigkarminreaktion an beiden Nieren.

Der Fall kam ebenfalls zur Operation (Nephrektomie). Es fand sich die nebenstehend abgebildete Niere, deren Parenchym gegenüber der Norm kaum verändert war, und die ausser einigen kleinen Zysten namentlich eine grosse Zyste trug, welche dem unteren Pole aufsass. Der Verlauf der Operation war günstig.

Der Ausfall der Indigkarminreaktion entsprach also in allen drei Fällen ziemlich genau der Beschaffenheit des Parenchyms.

Anhang: Ausscheidungswege des Indigkarmin im Tierversuch.

Um die Art und Weise zu studieren, wie sich der Körper des Indigkarmins wieder entledigt, habe ich gemeinsam mit Herrn Dr. Joseph folgende Tierexperimente ausgeführt.

1. Wir haben einem drei Pfund schweren Kaninchen 20 ccm einer 1%igen Lösung von Indigkarmin injiziert und haben zugleich, um den Hauptausfuhrweg, die Nieren, abzusperren, beide Nierenstiele unterbunden. Als wir dann nach einer Stunde das Tier töteten, um nachzusehen, wo das injizierte Indigkarmin geblieben sei, fanden wir, dass an der Injektionsstelle noch eine diffuse blaue Färbung bestand, dass aber die Hauptmasse des Farbstoffes resorbiert war. Man konnte seine Verbreitung in der Richtung des Lymphstromes ganz deutlich verfolgen. Dann haben wir das Tier von der Aorta aus mit physiologischer Kochsalzlösung ausgewaschen, um zu sehen, ob nach Entfernung des Blutes die Organe blau gefärbt seien. Das war nicht der Fall, auch konnten wir im Blute selbst keinen Farbstoff nachweisen. Bei Inspektion der Eingeweide ist die starke Bläuung des oberen Dünndarmabschnittes in einer Länge von etwa 80 cm auffallend. Die unteren Teile des Dünndarmes und des Dickdarm sind nicht deutlich blau. Dagegen ist die Gallenblase tiefblau, die Gallengänge (Cysticus, Hepaticus, Choledochus) strotzend blau. An den unterbundenen Nieren keine Bläuung. Blase leer.

Fig. 23.
$^2/_3$ der natürlichen Grösse.

Man erkennt aus diesem Versuche, dass das Indigkarmin, wenn man ihm den Weg durch die Nieren versperrt, von der Leber mit der Galle in den Darm ausgeschieden wird.

2. In einem zweiten Versuche haben wir einem Tiere die gleiche Menge des Präparates eingespritzt, die Nieren aber nicht unterbunden, sondern die beiden Hauptsekretionsorgane, die Leber und die Nieren, in Funktion belassen und nur durch Ligaturen der Urethra und des Dünn-

darms dafür gesorgt, dass das Sekret dieser Organe nicht entleert werden konnte. Das Resultat, das wir nach sechs Stunden bei der Sektion fanden, war der Art, dass sowohl von der Leber, wie von den Nieren der Farbstoff ausgeschieden worden war; denn sowohl die Galle wie der Urin war tiefblau. Um nun festzustellen, ob sich auch bei kleineren Dosen Leber und Niere gleichmässig an der Ausscheidung beteiligen, machten wir

3. genau denselben Versuch, wählten aber zur Injektion eine 40 mal schwächere Dosis, 1 ccm einer 0,5 %igen Lösung, d. h. also 5 mg Indigkarmin. Da das Kaninchen vier Pfund wog, so würde die entsprechende Dosis für den Menschen etwa 150 bis 200 mg des Farbstoffes sein. Bei der Sektion des Tieres fand sich: Die Nieren hatten dieses Mal den Farbstoff allein ausgeschieden, die Leber hatte sich gar nicht an der Sekretion beteiligt.

Man sieht aus den Vergleichen der beiden Versuche zwei und drei, dass die Leber erst bei grösseren Farbstoffmengen als Sekretionsorgan in Betracht kommt. Offenbar ist die Niere für den Farbstoff viel empfindlicher.

4. Nun suchten wir in einem weiteren Versuche festzustellen, ob denn die Leber auch kleine Dosen ausscheidet vorausgesetzt, dass man die Nieren ausschaltet. Wir haben also den Versuch drei genau wiederholt, nur noch die Unterbindung der beiden Nierenstiele hinzugefügt. Wir fanden bei der Sektion des Tieres, dass nur die Gallenblasenwand und die grossen Gallengänge einen leicht bläulichen Ton hatten, dass aber der oberste Dünndarmabschnitt, welcher als Reservoir abgesperrt war, keine blaue Galle enthielt. Es war also in diesem Versuche keine wesentliche Steigerung der Farbstoffausfuhr durch die Galle eingetreten und es ist anscheinend nicht die gleichzeitige Tätigkeit der Niere daran schuld, dass von kleinen Dosen des Farbstoffes die Leber so gut wie nichts abscheidet, sondern eine geringere Empfindlichkeit der Leber selbst. Der Rest des Farbstoffes bleibt im Körper und wird wahrscheinlich zerstört.

5. Um festzustellen, ob die Verzögerung der Resorptionsgeschwindigkeit die Sekretion des Indigkarmin beeinflusst, injizierten wir einem Kaninchen 1 ccm einer 5 %igen Indigkarminlösung, welcher wir fünf Tropfen einer 1 %igen Adrenalinlösung zugesetzt hatten. Nach fünf Stunden Tötung des Tieres. Durch die Galle war gar kein Farbstoff abgeschieden worden, der in der Harnblase enthaltene Urin war schwach blau, etwa drei mal so schwach wie bei dem analogen Versuche ohne Adrenalinzusatz (Nr. 3).

Man sieht also, was ja zu erwarten war, dass die Verlangsamung der Resorptionsgeschwindigkeit die Ausscheidung des Indigkarmins verzögert.

6. Um noch festzustellen, ob das Indigkarmin auch vom Darme aus resorbiert wird, machten wir folgenden Versuch. Bei einem acht Pfund schweren Kaninchen wurde durch eine hohe Ligatur des Dünndarmes ein Reservoir für die Galle gebildet und unterhalb derselben 1 ccm einer 0,5‰igen Lösung in den Darm injiziert. Dann Ligatur der Urethra. Bei der Sektion des Tieres sechs Stunden später fand sich die Gallenblase und die Harnblase ohne jede Bläuung. Der in den Darm injizierte Farbstoff war mit dem Speisebrei verteilt worden, und abwärts gewandert, hatte dabei eine grünliche Farbe angenommen, welche in deutliches Blau überging, wenn man den Darminhalt der Luft aussetzte.

Daraus geht hervor, dass das Indigkarmin im Darme in eine farblose Modifikation übergeführt wird, welche sich durch Oxydation leicht wieder bläut, dass aber die Resorption des Farbstoffes vom Darme aus in das Blut nur unbedeutend sein kann.

Nierentuberkulose.

Die Nierentuberkulose entsteht meist auf deszendierendem Wege.

Unsere Anschauungen über die Entstehungs- und Behandlungsweise der Nierentuberkulose haben in der neueren Zeit wesentliche Umwandlungen erfahren, nachdem wir uns von dem lähmenden Einfluss einer Lehre frei gemacht haben, welche in dem aszendierenden Weg den Typus der Verbreitungsweise tuberkulöser Prozesse im Harnapparat sah und demgemäss Lokalisationen in einer oder beider Nieren als sekundär bei primärer Tuberkulose der Harnblase betrachtete. Diese Ansicht, welche auch durch die Autorität Guyons gestützt wurde, konnte sich besonders deshalb dem Beobachter aufdrängen, weil die Kranken die Hilfe des Arztes meist wegen Blasenbeschwerden aufsuchen und diese so sehr den Mittelpunkt des Krankheitsbildes einnehmen, dass man sie unwillkürlich auch in den Mittelpunkt ätiologischer Überlegung zu stellen geneigt ist, besonders wenn weder vor, noch während der Behandlung irgendwelche Symptome auf die Niere selbst hinweisen. Bei der Autopsie eventuell gefundene Tuberkulose der Nieren betrachtete man in Verfolgung dieses Gedankenganges als sekundär.

Zum Glück für unsere Kranken ist diese Lehre heute als falsch erkannt. Teils durch Tierexperimente, teils durch Erfahrungen der Chirurgen ist festgestellt, dass der Verbreitungsweg in der Regel der gerade entgegengesetzte ist. Die erste Lokalisation der Tuberkulose im Harnapparat ist meistens eine Niere. Das tuberkulöse Virus wird in sie auf hämatogenem Wege eingeschleppt und zwar ist der Zeitpunkt der tuberkulösen Infektion der Niere gewöhnlich nicht zu bestimmen, weil dieselbe unbemerkt geschieht und längere Zeit vor dem Beginn der ärztlichen Behandlung liegt. Schleichend und ohne Symptome verrichtet die Tuberkulose ihr langsames Zerstörungswerk in der befallenen Niere und ausser einem allgemeinen Unbehagen und Kräfterückgang bemerken die

Kranken an sich nichts Abnormes. Allmählich verbreitet sich der tuberkulöse Prozess auf das Nierenbecken, steigt dem Ureter folgend auf die Schleimhaut der Blase hinab und für sehr viele Fälle ist erst mit der Beteiligung der Blase der Zeitpunkt des Eintrittes beunruhigender Symptome gegeben. Der Patient bemerkt Brennen bei der Miktion, wird durch Schmerzen bei stärkerer Füllung der Blase und entsprechend durch einen häufigen Urindrang geplagt, sieht seinen Urin trübe und eiterhaltig. Während in früheren Jahren die Ärzte in solchen Fällen eine chronische Cystitis mit Reizung, eventuell Schrumpfung der Blase anzunehmen pflegten, wird der modern denkende Arzt durch den Symptomenkomplex einer schleichend entstandenen Cystitis bei eiterhaltigem, aber sauren Urin und verminderter Kapazität der Blase sofort den Verdacht einer tuberkulösen Cystitis schöpfen und die primäre Ursache derselben in einer schon länger, aber unbemerkt bestehenden tuberkulösen Erkrankung einer Niere aufzudecken suchen. Zahlreiche Operationen, welche in ähnlichen Fällen ausgeführt wurden, haben diese Auffassung von der Entstehung der tuberkulösen Cystitis als Regel festgestellt.

Ausstrahlende Schmerzen in der Glans penis und Polyurie im Beginn.

Wenn es auch kaum jemals möglich ist den Beginn der tuberkulösen Erkrankung der Niere d. h. also den Zeitpunkt der hämatogenen Infektion einigermassen exakt zu bestimmen, so möchte ich doch auf ein Symptom aufmerksam machen, welches die allerersten Phasen des Krankheitsprozesses zu charakterisieren scheint: Schmerzen im Orificium urethrae externum (Glans penis beim Mann, Urethralöffnung resp. Clitoris bei der Frau). Ich habe dasselbe in einem Falle besonders deutlich beobachten können: Im Jahre 1897 trat ein Knabe von 12 Jahren wegen heftiger Schmerzen in der Glans bei jeder Miktion in meine Behandlung. Ich fand bei häufiger sorgfältiger Untersuchung jedesmal einen etwas wässerigen Urin, ohne pathologische Bestandteile. Die tägliche Urinmenge war deutlich vermehrt. Damals prakt. Arzt auf dem Lande wusste ich die Erkrankung nicht zu deuten, zog andere Kollegen zu, die aber auch kein sicheres Urteil abgeben konnten und behandelte schliesslich den Jungen, so gut es ging, mit allerlei Mitteln. Nach einigen Monaten verlor sich der Harndrang und die Polyurie wieder und der Patient war mehrere Jahre scheinbar gesund und entwickelte sich ganz gut. Ich verlor ihn aus den Augen, bis er im Jahre 1902 von neuem Beschwerden beim Wasserlassen bekam, welche sich in schmerzhaftem Harndrang äusserten und allmählich die Kapazität der Blase bis auf wenige Kubikzentimeter herabdrückten. Ende des Jahres 1902 wurde er in die Heidelberger Klinik aufgenommen, mit hohem Fieber und einem schmerzhaften Tumor der rechten Niere. Letztere wurde als Ursache der Erkrankung angenommen.

gespalten, doch ohne Erfolg. Acht Tage später starb der Junge. Bei der Autopsie fand man eine alte grösstenteils verkäste Tuberkulose der linken Niere und eine frische Dissemination von Tuberkeln in der rechten, gespaltenen Niere. Miliartuberkulose fast aller Organe. Damit wurde die Deutung des Falles klar: Die unverständliche Anfangsperiode der Erkrankung, welche durch Polyurie und Eichelschmerzen bei normalem Urinbefund charakterisiert war, entsprach ungefähr der hämatogenen Infektion der linken Niere. Die ausstrahlenden Schmerzen, welche den Beginn begleiteten, verschwanden wieder und bei scheinbarer Gesundung des Knaben ging die Tuberkulose der linken Niere bis zur völligen Verödung des Organs unbemerkt weiter. Erscheinungen traten erst wieder auf, als die Blase ergriffen wurde und schliesslich bildete die Verbreitung des tuberkulösen Giftes auf die andere Niere und den Körper den Schluss des Krankheitsverlaufes.

Drei Stadien der Nierentuberkulose.

1. Erstes Stadium: Ohne Beteiligung der Blase, ohne Veränderung der Uretermündungen.

Aus Gründen der Diagnostik tut man gut, die Tuberkulose der Nieren in drei Gruppen einzuteilen, je nach dem Stadium, in welchem die Kranken dem Arzte zur Begutachtung präsentiert werden. Die erste Gruppe umfasst den Anfang der Krankheit: Der tuberkulöse Prozess ist im Nierenparenchym noch abgeschlossen, es fehlen Kommunikationen von Abszessen mit dem Nierenbecken, ebenso Erkrankungen des Ureters und der Blase, und die Kapazität der letzteren hat noch nicht Not gelitten. Allgemeine Reizsymptome, ausstrahlende Schmerzen, Polyurie charakterisieren diese erste Periode des Verlaufes.

Das zweite Stadium der Nierentuberkulose ist gekennzeichnet durch Blasenbeschwerden, vermehrte Häufigkeit der Miktion, trüben eiterhaltigen Urin, aber durch genügende Kapazität der Blase, so dass die Cystoskopie noch möglich ist. Als drittes Stadium kann man schliesslich diejenigen Fälle zusammenfassen, in welchen die Tuberkulose der Blase so hochgradig ist, dass sie die Cystoskopie nicht mehr erlaubt.

Es wäre selbstverständlich von grosser Wichtigkeit, die Tuberkulose der Nieren in dem ersten Stadium, welches einerseits so leicht zu verkennen, andererseits für das Einsetzen der Therapie besonders aussichtsvoll ist, mit Sicherheit zu diagnostizieren. Ist der Verdacht des Untersuchers überhaupt erst auf die Möglichkeit der Nierentuberkulose hin-

Tierversuch für beginnende Fälle.

gelenkt, so kommt den weiteren diagnostischen Bemühungen der Umstand zu Hilfe, dass selbst in früheren Stadien der Urin schon Tuberkelbazillen enthält. Allerdings sind dieselben mit dem Mikroskop kaum zu entdecken, meist gibt aber der Tierversuch d. h. die Injektion einiger Kubikzentimeter des verdächtigen Urins in die Peritonealhöhle eines Meerschweinchens einen zuverlässigen Fingerzeig. Diese Untersuchung wird man in zweifelhaften Fällen besonders deshalb gerne anwenden, weil sie ausserordentlich leicht auszuführen ist. Die kleine Unbequemlichkeit, dass bis zur Autopsie des Tieres und damit zur Gewinnung des Resultates einige Wochen verstreichen, fällt nicht besonders ins Gewicht weil die Fälle meist nicht sehr dringend sind. Fällt der Versuch positiv aus, so hat die Diagnostik weiter die Aufgabe den Sitz des Herdes zu bestimmen.

Wieso lokalisiert sich die Tuberkulose häufig nur in einer Niere?

Es ist auf den ersten Blick nicht recht zu verstehen, dass die Tuberkulose zumeist nur in einer Niere beginnt. Der Grund, warum ein Krankheitsstoff, der durch das Blut im Körper umhergetragen wird, sich nur in einer und nicht in zwei Nieren lokalisiert, liegt offenbar darin, dass die tuberkulöse Erkrankung der Niere mit der Ausscheidungstätigkeit dieser Organe direkt nichts zu tun hat. Die Verhältnisse liegen also nicht so, dass die Nieren durch die Ausscheidung von Tuberkelbazillen, welche im Blute kreisen, erkranken. Eine Anzahl von Nierenerkrankungen, wie z. B. Nierenentzündungen durch verschiedene Gifte, durch septische Toxine, durch chronische Darmerkrankungen entstehen auf diese Weise, sind aber auch immer doppelseitig. Die tuberkulöse Erkrankung der Niere ist von der sekretorischen Funktion unabhängig. Sie steht ätiologisch auf derselben Stufe, wie die metastatische Erkrankung eines Knochens oder eines anderen Organes an Tuberkulose. Die bazillenhaltigen Teilchen, welche von einem primären Herde aus in den Kreislauf gespült werden, bleiben an irgend einer Stelle des Körpers haften und es hängt vom Zufall oder von der Menge des zerstreuten Materials ab, ob das infizierende Teilchen in einer oder in beiden Nieren oder in den Kapillarschlingen eines Gelenkes oder im Knochenmark stecken bleibt. Merkwürdig ist, dass in manchen Fällen auch bei einer Verbreitung der Tuberkulose auf verschiedene Stellen des Körpers die andere Niere bis zum Schlusse intakt bleibt, als ob sie eine Art von Immunität hätte. Dass die tuberkulöse Erkrankung der Niere mit ihrer Funktion nichts zu tun hat, sondern lediglich aus embolischen Verschleppungen kleinster Partikelchen auf dem Wege der Nierenarterie entsteht, geht aus jenen Fällen ganz klar hervor, wo die Erkrankung sich auf einen Pol der Niere beschränkt und man diesen Pol durch eine eigene Arterienvariante versorgt findet. Man ist in solchen Fällen erstaunt, zu sehen, wie scharf sich der tuberkulöse Prozess gegen

den Rest der Niere abgrenzt und es kann kein Zweifel sein, dass der tuberkulöse Embolus durch die akzessorische Arterie in das erkrankte Gebiet der Niere gelangt ist.

Die geschilderte Entstehungsweise der Nierentuberkulose lässt dem Untersucher im gegebenen Falle nach der allgemeinen Feststellung einer Tuberkulose des Harntraktes die Hoffnung, dass nur eine Niere befallen sei und legt ihm die Pflicht auf, die Diagnose in bezug auf jede einzelne Niere zu verfeinern, eine Pflicht, welche besonders für das in Rede stehende allererste Stadium recht schwer zu erfüllen ist.

Die einfache Cystoskopie kann hier fast gar nichts leisten, denn zur Umgrenzung dieser ersten Gruppe haben wir ja die Beschränkung des Krankheitsprozesses auf die Niere ohne Beteiligung der Blase angenommen. Jedenfalls gibt es ein frühes Stadium der Nierentuberkulose, wo auch das sachkundigste Auge in der Blase keine Veränderung der Schleimhaut, keinen Unterschied in den Mündungen der Ureteren entdecken kann. Für diese Fälle bietet sich der Katheterismus der Ureteren als Hilfsmittel. Er muss in zweifelhaften Fällen den Urin einer jeden Niere getrennt liefern, um mit demselben die Tierimpfung vorzunehmen, was besonders in denjenigen Fällen wichtig ist, wo mikroskopisch oder chemisch nachweisbare Veränderungen des Blasenurins fehlen. In der Praxis kommt dieses ganz frühe Stadium nicht allzu häufig vor, weil es wegen der Geringfügigkeit der subjektiven Beschwerden die Patienten selten zum Arzt treibt. Ich kann wegen Mangel einschlägiger Beobachtungen nicht entscheiden, ob die Chromocystoskopie für das erste Stadium der Nierentuberkulose charakteristische Befunde ergibt, in jedem der später referierten Fälle hatte ich charakteristische Veränderungen der Blase, resp. der Uretermündungen nachweisen können, sie gehören demgemäss in das später zu besprechende zweite Stadium.

Trotzdem kann die Möglichkeit nicht ausgeschlossen werden, dass auch die ganz im Beginn stehende Nierentuberkulose sich durch einen veränderten Ausscheidungstypus auszeichnet.

In einem später ausführlich mitgeteilten Falle von rechtsseitiger Nierentuberkulose (Nr. 9) bei einem jungen Phthisiker fand sich ein merkwürdiger Ausscheidungstypus der linken Niere in der Art, dass der Urinstrahl nicht kurz und präzise als einzige Wolke, sondern als länger andauernder stossweise verstärkter Strahl mit gelegentlichen Vorschlägen und Nachschlägen in das Blasenkavum geschleudert wurde. Kapsammer hat in einem Fall von Nierentuberkulose in der zurückgelassenen Niere denselben Typus beobachtet, und weiter oben habe ich bei den Tierversuchen einen ähnlichen Ausscheidungstypus mitgeteilt: Derselbe fand sich

bei einem Hunde, dem ich eine künstliche Blasenektopie angelegt hatte und der dadurch eine anfangs recht schwere, aber in Heilung übergehende Entzündung der Nieren bekam (Pyelonephritis ascendens). Vergl. Abbildung 3 oder 4.

Das polyurische Stadium der Nierentuberkulose drückt sich durch einen veränderten Sekretionstypus aus.

Obwohl ich das Phänomen nicht mit Sicherheit deuten kann, glaube ich in demselben doch den Ausdruck einer entzündlichen Reizung des Nierenparenchyms und einer vermehrten Sekretion von Wasser, also einer einseitigen Polyurie zu finden, und wenn man sich erinnert, dass im Beginn der Nierentuberkulose neben den ausstrahlenden Schmerzen die Polyurie im Vordergrunde steht, so wird die Annahme wahrscheinlich, dass die Vermehrung der Urinmenge wesentlich auf die eine von der Krankheit befallene Niere zurückzuführen ist und dass letztere einen polyurischen Ausscheidungstypus zeigt. Man könnte mit einem gewissen Rechte das erste Stadium der Nierentuberkulose als das polyurische Stadium bezeichnen.

Ich möchte hier einen Fall anführen, der zwar insofern nicht mehr ganz zu dem ersten Stadium gehört, als sich bei ihm schon ein deutlicher Eitergehalt des Urins und auch eine Erkrankung der Blase fand. Immerhin waren diese Veränderungen noch so gering und das Allgemeinbefinden des Kranken so gut, dass der Fall zu den beginnenden gerechnet werden muss. Bei ihm fand sich auf der einen Seite ein polyurischer Ausscheidungstypus der Art, dass abnorm häufige Urinsekretionen nur durch ganz kurze Intervalle getrennt waren. Leider fehlt die Bestätigung durch die Operation.

Ein 23jähriger Mann wurde vor mehreren Jahren wegen Tuberkulose auf der rechten Seite kastriert, dabei zugleich der linke Nebenhoden wegen derselben Krankheit reseziert. Beides ist gut ausgeheilt, seitdem ist aber der Urin nie mehr ganz klar geworden, und es wurden öfters Tuberkelbazillen darin nachgewiesen. Das Allgemeinbefinden des Patienten war ein sehr gutes, er hatte keine Urinbeschwerden. Im Juli 1905 plötzlich Retentio urinae. Der Katheter entleerte blutigen Urin mit einigen Koagulis: danach Verschwinden der Beschwerden. Die Cystoskopie ohne Indigkarmininjektion stellte damals fest, dass die Blase ganz intakt, und die Uretermündungen nicht verändert waren. Beiderseits normale Kontraktionen der Öffnungen, aber ohne Blutaustritt. (Die Cystoskopie wurde zu einer Zeit gemacht, wo der Urin noch deutlich blutig war.) Die blutige Färbung des Urins stammte wahrscheinlich von einem Blutgerinnsel, welches im Blasengrunde lag.

Ein Meerschweinchen mit dem Urin des Patienten geimpft, ging fünf Wochen später an Tuberkulose des Peritoneum ein.

In den nächsten drei Monaten (August, September, Oktober) ging es dem Patienten sehr gut, er hatte nur ab und zu etwas Brennen beim Wasserlassen. Den Urin konnte er drei Stunden lang halten, darüber hinaus bekam er Schmerzen. Nachts musste er mindestens einmal aufstehen, die Trübung des Urins war wechselnd, manchmal hatte er ein unbehagliches Gefühl in der linken Nierengegend, niemals eigentliche Schmerzen oder Koliken. Er konnte grosse Spaziergänge machen und körperliche Anstrengungen aushalten. Sein Körpergewicht blieb das gleiche. Schlaf und Appetit war gut.

Vier Monate nach der ersten Untersuchung konnte ich den Patienten nochmals untersuchen und fand folgenden Befund: Der Urin ist sauer, trübe, enthält etwas Eiweiss ($^1/_2$ ‰), das Sediment besteht grösstenteils aus Leukozyten, einigen roten Blutkörperchen und einigen Epithelien.

Chromocystoskopie mit 20 ccm 0,4 % Indigkarmin.

Das Trigonum im ganzen lebhaft injiziert. Die linke Ureterleiste springt deutlich in die Blase hinein vor, auf ihr liegt die linke Uretermündung, welche länglich ist und meist klaffend offensteht. Die rechte Uretermündung ist ein winziger Schlitz, der in einem etwas ödematösen Schleimhautbezirk liegt, und sich so vollständig schliesst, dass man ihn kaum erkennen kann. Von Zeit zu Zeit öffnet er sich und stösst eine blaue Farbwolke aus. Beginn der Reaktion schon nach sieben Minuten, der Strahl rechts ist deutlich blau, tritt mit ziemlicher Kraft in die Blase, dauert etwas länger als normal beobachtet wird. (Patient ist allerdings nicht durch Durstkur vorbereitet.) Ab und zu hat der Strahl einen Nachlass und setzt dann wieder stärker ein. Öffnen und Schluss der Uretermündung sehr prompt. Nach aussen und rektalwärts von der rechten Uretermündung findet sich ein flaches fibrinbelegtes Geschwür mit serpiginösem Rande etwa von der Grösse eines Einmarkstückes (Fig. 24).

Fig. 24.

Links sieht man beständig Kontraktionen der Uretermündung, von denen charakteristisch ist, dass sie mehr die umgebende Blasengegend betreffen, die Uretermündung selbst aber nicht prompt öffnen oder schliessen. Letztere steht meist offen. Der Flüssigkeitsstrahl, der aus ihr hervorkommt, ist nicht blau, aber trüb.

Um das Resultat mit Sicherheit zu kontrollieren, wird um 7 Uhr 10 Min. das Blasenwasser abgelassen und von neuem gefüllt, auch jetzt genau dasselbe Verhalten. Neben der linken Uretermündung keine Geschwüre, dagegen sitzt neben der rechten Uretermündung das oben skizzierte Geschwür.

Wenn man diese Beobachtungen in das Ausscheidungsschema einträgt, erhält man folgendes Bild:

Fig. 25.

Sekretionstypus einer linksseitigen Nierentuberkulose im Stadium der Polyurie.

Ich glaubte nach diesem Befunde die Diagnose auf eine tuberkulöse Erkrankung der linken Niere stellen zu müssen. Sie befand sich offenbar noch nahe dem ersten Stadium, welches durch Polyurie gekennzeichnet

ist und welches sich in diesem Falle durch abnorm häufige Kontraktionen des Ureters bemerkbar machte. Während die Uretermündungen selbst auf der linken Seite kaum verändert waren, hatte sich in der rechten Seite der Blase ein tuberkulöses Geschwür etabliert. Mein Wunsch, das Ergebnis der Chromocystoskopie durch Ureterkatheterismus zu sichern, konnte aus äusseren Gründen zunächst nicht ausgeführt werden, auch eine Operation ist zunächst nicht gemacht worden, so dass ich vorläufig über den Fall niehts Definitives aussagen kann.

2. Zweites Stadium: Cystoskopisch nachweisbare, charakteristische Veränderungen der Blase.

So viele Schwierigkeiten die Diagnose der Nierentuberkulose in dem ersten Stadium bereitet, so leicht ist sie oft in dem zweiten, welches durch die absteigende Verbreitung des Krankheitsprozesses auf die Blasenschleimhaut charakterisiert ist. Die meisten der Patienten suchen in diesem zweiten Stadium die Hilfe des Arztes auf. Im Vordergrund der Krankheitserscheinungen stehen Schmerzen beim Urinieren und Tenesmen mit abnehmender Kapazität der Blase. Das Allgemeinbefinden der Kranken leidet Not, am meisten infolge der immer gestörten Nachtruhe. Oft klagen sie über brennende Schmerzen in der Tiefe des Dammes. Der Urin ist trüb, aber nicht übelriechend und von saurer Reaktion. Er enthält verschiedene Mengen von Albumen, viele Eiterkörperchen, fast immer rote Blutkörperchen und häufig geschwänzte Epithelien. Tuberkelbazillen kann man meist ohne allzugrosse Mühe im Zentrifugat nachweisen.

Veränderungen der Uretermündung.

In diesem Stadium ist das Cystoskop ein geradezu wunderbares Hilfsmittel, welches dem Erfahrenen oft auf einen einzigen Blick die Sachlage vollkommen klar stellt. Man erkennt bei aufmerksamer Beobachtung des Blaseninnern selbst in relativ sehr frühen Stadien, wo noch keine ausgedehntere Erkrankung der Blasenschleimhaut besteht, doch schon ganz bestimmte Veränderungen der Uretermündung, welche vollständig charakteristisch sind und nicht nur die tuberkulöse Natur des Prozesses, sondern, wenn sie einseitig sind, auch die Seite der Erkrankung offenbaren. Während die Ausmündung des Ureters in die Blase normalerweise eine längliche, schlitzförmige Öffnung ist, welche nach der Medianebene zu flach ausläuft und von einem sehr zarten, lippenförmigen Saum umgeben ist, zeigt die zu einer tuberkulösen Niere gehörige Mündung eine Abweichung von der Norm derart, dass die Öffnung statt der länglichen eine rundliche Form annimmt, dass der feine Saum verschwindet und statt dessen die Ränder ringsum

etwas gewulstet sind; ferner kann man bei längerer Beobachtung deutlich konstatieren, dass solche Uretermündungen, selbst wenn ein Urinstrahl aus ihnen heraustritt, sich nicht bewegen, jedenfalls nicht jene zierlichen Wellen zeigen, welche in der Blasengegend beginnen, gegen die Uretermündung zu, dieselbe öffnend, sich konzentrieren und nach Austritt des Urinstrahls unter promptem Zuklappen der Öffnung in die Blasenwand wieder zurücklaufen und verschwinden.

In weiter fortgeschrittenen Fällen wird die Veränderung der Uretermündung noch prägnanter, insofern als sie dauernd offen bleibt, ihre Rundung und die Wulstung ihrer Ränder noch mehr zunehmen, so dass sie schliesslich zu einer klaffenden, schwarz gähnenden, kraterförmigen Öffnung umgewandelt ist. Während der normale Ureter die Blasenwand schief durchsetzt und man infolgedessen den Grund der Öffnung nicht scharf beschattet, sondern von dem rosigen Ton der Ureterschleimhaut gebildet sieht, blickt man bei diesen tuberkulösen Uretermündungen direkt in die Höhlung des Ganges hinein und bekommt demgemäss den Eindruck eines tiefen Loches.

Häufig kann man im cystoskopischen Bilde auch die Sekretionstätigkeit eines solchen Ureters in charakteristischer Weise verändert finden. Entweder sieht man aus ihm überhaupt keine Sekretion, oder — und ich glaube, das ist der häufigste Befund — man sieht aus ihm einen kontinuierlichen Flüssigkeitsstrom austreten, welcher deutlich kleine Eiterpartikelchen oder käsige Bröckelchen in die Blase trägt.

Tuberkulöse Geschwüre der Blase.

Meist entstehen, während die Uretermündung die soeben geschilderten Veränderungen durchmacht, auch schon tuberkulöse Krankheitsherde in der Blase. Dieselben beginnen in sehr charakteristischer Weise, meistens in der direkten Nachbarschaft des erkrankten Ureters und präsentieren sich im cystoskopischen Bilde in den Anfangsstadien als isolierte, deutlich prominierende, submukös gelegene, opake Knötchen mit einem geröteten Hof. Diese Knötchen nehmen an Zahl allmählich zu, sie führen durch Zerfall zu kleinen Ulzerationen, und schliesslich bilden sich aus der Konfluenz dieser Ulzerationen grössere Geschwüre. Die tuberkulösen Geschwürsflächen in der Blase kennzeichnen sich als granulierende Flächen, welche nicht den blassen Ton der normalen Schleimhaut zeigen, sondern viel tiefer rot gefärbt sind und welchen vor allem die zierliche kapillare Gefässzeichnung fehlt. Oft ist der Grund der Geschwüre von fest anhaftenden Fibrinfetzen belegt, welche mit ihrer hellen weisslichen Farbe in abenteuerlichen Formen ins Gesichtsfeld flottieren. Der Rand dieser Geschwürsflächen ist verschieden, manchmal flach und undeutlich, manchmal scharf aufgeworfen, ab und zu sieht man Geschwüre, welche in ihrer Form und in ihrem An-

sehen an lupöse Geschwüre der Haut erinnern. Sehr häufig sind die Granulationen, welche den Grund des Geschwüres bedecken, stark gewuchert und so aufgequollen, dass sie kleine Erhabenheiten darstellen. Da die Geschwüre meist im Grund der Blase sitzen und ausserdem tuberkulöse Blasen sich oft nur mit geringen Mengen füllen lassen, so befindet sich das Prisma des Cystoskops den Geschwürflächen sehr nahe und es können gewucherte Granulationen durch das in der Nähe stark vergrössernde Cystoskop als Tumoren imponieren. Es droht damit Unerfahrenen eine Gefahr in der Beurteilung solcher Bilder, eine Gefahr, die um so grösser ist, als tuberkulöse Erkrankungen des Harnapparates sich manchmal zuerst in Blutungen manifestieren und der Unerfahrene die Cystoskopie schon mit der Vermutung einer Tumorbildung unternimmt. Mir ist ein Fall bekannt, welcher wegen Hämaturie in Behandlung kam. Von einem im Cystoskopieren wenig erfahrenen Arzte wurden die tuberkulösen Geschwüre der Blase für Papillome gehalten und in dieser Diagnose dem jungen Mann eine Sectio alta gemacht. Leider etablierte sich eine dauernde tuberkulöse Fistel und es wurde durch den verkehrten Eingriff die Propagation der Tuberkulose im Körper so begünstigt, dass der Patient nicht mehr gerettet werden konnte.

Die tuberkulöse Erkrankung der Blase geschieht auf deszendierendem Wege und der Regel nach wohl so, dass der tuberkulöse Prozess in den Lymphspalten der Ureterenschleimhaut und des submukösen Gewebes herabsteigt und so allmählich die Blase erreicht, seltener so, dass die Blase mit Überspringung des Ureters durch den bazillenhaltigen Urin infiziert wird, wenigstens fand ich in allen Fällen, wo Blasengeschwüre bestanden, auch die Uretermündungen verändert, zum Zeichen, dass auch der Ureter erkrankt war.

Die Geschwüre, welche sich um den erkrankten Ureter herumgruppieren, verändern allmählich die Umgebung und machen in einzelnen Fällen die Mündung ganz unkenntlich. Trotzdem kann man auch in solchen Fällen aus dem halbseitigen Sitz des Geschwürs meistens den Sitz der primären Nierenerkrankung vermuten, allerdings nicht immer, es kommt auch vor, dass die tuberkulösen Blasengeschwüre mehr die Mitte, manchmal sogar die kontralaterale Seite einnehmen.

Klinische Untersuchung.

Die Untersuchung des Blaseninnern wird wesentlich gestützt durch exakte Handhabung der gewöhnlichen klinischen Untersuchungsmethoden. Zunächst durch Palpation, welche am besten bimanuell in Rücken- oder

Bimanuelle Palpation der Nieren.

Seitenlage des Patienten vorgenommen wird. Wichtig ist dabei, dass der Patient ruhig und mässig tief mit dem Zwerchfell atmet und dass der Untersucher sich Zeit nimmt, um allmählich auch bei strafferer Muskulatur tiefer vorzudringen. Mit Geduld gewinnt man oft dort noch sichere Palpationsergebnisse, wo eine hastige Untersuchung nicht aufklären konnte.

Zunächst zeigt sich die tuberkulöse Niere meistens vergrössert. Israel, der in seinen mustergültigen Untersuchungsprotokollen sehr genau auf diese Verhältnisse achtete, fand in fast allen Fällen die tuberkulöse Niere vergrössert. Trotz dieser Vergrösserung ist es meistens nicht ganz leicht, die tuberkulöse Niere zu tasten, denn, was die tuberkulöse Niere auf der einen Seite durch ihre Vergrösserung an Zugänglichkeit gewinnt, das verliert sie auf der anderen Seite wieder dadurch, dass sie in den meisten Fällen durch Schrumpfung und Verdickung des perinealen Fettgewebes gegen ihre Umgebung fixiert wird und ihre respiratorische Verschieblichkeit verliert. Mit dem Verlust dieser Eigenschaft geht der Niere ein Hauptcharakteristikum verloren, woran sie die meisten Untersucher als Niere erkennen: der glatte bei der Atmung auf- und absteigende Körper.

Verlust der respiratorischen Verschieblichkeit.

Es ist mir vorgekommen, dass selbst geübte Untersucher eine tuberkulöse Niere nicht gefühlt hatten, obwohl sie vergrössert und noch dazu tiefstehend war, und eine genaue Palpation nicht nur ihre Vergrösserung, sondern auch eine gewisse buckelige Beschaffenheit ihrer Oberfläche hatte erkennen können.

Der Verlust der respiratorischen Verschieblichkeit ist besonders dann eine Klippe für den Untersucher, wenn die Niere der anderen Seite, wie das oft der Fall ist, hypertrophisch vergrössert und bei gut erhaltener Verschieblichkeit sehr gut zu palpieren ist. Wenn dann, wie es ebenfalls manchmal der Fall ist, der Kranke auch auf dieser Seite Schmerzen empfindet, so kann der Untersucher sehr leicht dazu kommen, die gesunde Seite für krank zu halten, ein Irrtum, der schon öfters passiert ist. Es ist wichtig, diesen Verlust der respiratorischen Verschieblichkeit zu beachten, nicht nur damit man die Niere trotzdem als solche erkennt, sondern auch weil mit der Erkennung dieses Befundes ein pathologisches Symptom festgestellt wird, welches zwar nicht für Nierentuberkulose charakteristisch ist, aber doch im Zusammentreffen mit anderen Veränderungen wertvoll sein kann.

Palpation des Ureters.

Eine weitere, sehr wichtige Untersuchungsmethode ist die Untersuchung des untersten Ureterabschnittes vom Rektum oder der Vagina aus. Der Finger, der über die Rektalfläche der Prostata nach oben gleitet (Fig. 26), fühlt oberhalb derselben ganz deutlich die weichen elastischen Samen-

bläschen und erkennt bei einer eventuellen Verdickung den von der Seite kommenden Ureter ganz deutlich als rundlichen harten Strang, welcher bei Druck ausstrahlende Schmerzen in den Penis oder die Nierengegend auslöst, ein Befund, der allein imstande ist, die kranke Seite zu entlarven. In ähnlicher Weise kann man bei Frauen vom Scheidengewölbe aus die Ureteren tasten und eventuelle Differenzen gegen die Norm an ihnen feststellen.

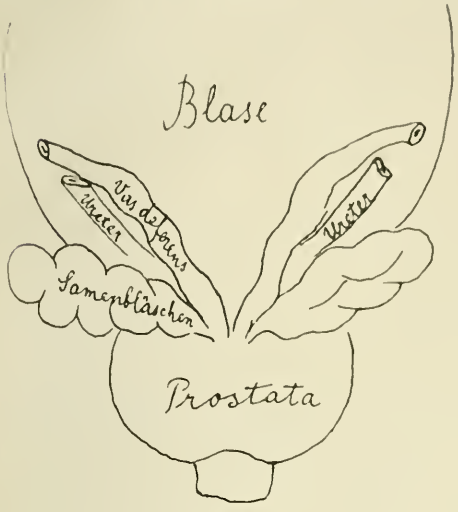

Fig. 26.

In zweifelhaften Fällen leistet auch eine probatorische Injektion von Tuberkulin gute Dienste. Tuberkulöse Nieren reagieren darauf meist mit Anschwellung und mit Auftreten von Blut im Urin, oft findet man gerade während der Tuberkulinreaktion besonders viele Tuberkelbazillen im Harn.

Probatorische Tuberkulin-Injektion.

Frage nach der Beschaffenheit der anderen Niere.

Die Voraussetzung, welche wir bisher stillschweigend gemacht haben, dass in dem in Rede stehenden zweiten Stadium der Nierentuberkulose die Erkrankung meistens auf eine Niere beschränkt oder doch wenigstens auf der einen Seite zuerst lokalisiert, deshalb dort am stärksten ausgebildet ist, bedarf selbstverständlich in jedem einzelnen Fall der genauen Prüfung und es ergibt sich die wichtige Frage, ob die bisher geschilderten Untersuchungsmethoden genügen oder ob man etwa in jedem Fall den Katheterismus der Ureteren ausführen soll. Prinzipiell lässt sich eine derartige Forderung, wie sie manche aufzustellen scheinen, jedenfalls nicht verteidigen. Was wir erstreben, ist nichts weiter als die Klärung des Falles und es gibt zweifellos sehr viele Fälle, in denen man durch exakte Handhabung der bisher geschilderten Methoden diese Klärung vollständig erzielt. Speziell die Frage nach der kranken Seite lässt sich meistens ganz einwandsfrei beantworten. Die Palpation der Niere und des Ureters, die Veränderungen an der Ureterpapille und Blasenschleimhaut sind oft so charakteristisch, dass es vollständig unnötig wäre, auch noch einen Katheter in den kranken Ureter einzuführen, um den Eiter und die Käsebröckelchen, die man schon mit dem Cystoskop aus seiner Mündung austreten sah, auch mit dem Mikroskop besehen zu können.

Mit der Feststellung einer tuberkulösen Erkrankung der einen Niere und mit der Erkenntnis, dass von dieser Niere aus die tuberkulösen Blasenveränderungen ausgegangen sind, welche den Kranken zum Arzt führen, ist aber noch nicht alles getan. Solange wir die Tuberkulose der Nieren mit anderen Mitteln als mit der Nephrektomie nicht heilen können, solange bedeutet die Diagnose „Nierentuberkulose“ die Verurteilung dieser Niere zur Entfernung aus dem Körper, ein Urteil, das wir aber nur vollstrecken können, wenn wir uns der zurückbleibenden Niere vergewissert haben.

Die gebieterische Frage also, welche sich unmittelbar an alle diagnostischen Erwägungen anschliesst und welche die Grundlage für jedes aktive Vorgehen bildet, ist immer die: wird die zurückbleibende Niere imstande sein, die Funktion der wegfallenden Niere mit zu übernehmen? Diese Frage ist die wichtigste, weil von ihr das Leben des Patienten abhängt.

Mit ihr verwandt, aber nicht identisch ist eine zweite Frage, welche sich ebenfalls jedem denkenden Arzt aufdrängt. Während die erste Frage sich lediglich auf die Funktion der zurückzulassenden Niere bezieht, richtet sich die zweite an den Zustand dieser Niere: ist sie überhaupt gesund, oder wenn sie nicht gesund ist, welcher Art ist ihre Erkrankung?

Diese Frage nach dem anatomischen Zustand der zurückbleibenden Niere steht zwar an Wichtigkeit bedeutend zurück hinter der Frage nach ihrer funktionellen Tüchtigkeit — ihre Beantwortung ist nicht einmal unbedingt nötig — interessant ist es aber zu sehen, was eine darauf abzielende Untersuchung ergibt. Die Frage entscheidet sich mit dem Ureterenkatheter, welcher mit dem Sekret der Niere die Möglichkeit einer Beurteilung ihres Zustandes verschafft. Man hat sich früher gescheut, von einer tuberkulös erkrankten Blase aus den Ureter der anscheinend gesunden Niere zu katheterisieren; zahlreiche Erfahrungen haben aber gelehrt, dass dieses Bedenken nicht begründet ist. Wenigstens hat man bei geschickter Handhabung des Instrumentes und den nötigen Vorsichtsmassregeln keinen schädlichen Einfluss dieser Manipulation wahrgenommen. Die Befunde, die man auf diese Weise an der zurückzulassenden Niere erheben kann, sind verschieden. In einer gewissen Zahl von Fällen findet man den Urin dieser Niere vollständig normal, ohne jede Spur von pathologischen Bestandteilen und gewinnt dadurch selbstverständlich ein gerechtfertigtes Zutrauen für den guten Ausgang der Nephrektomie.

Subordinierte Erkrankung der anderen Niere (toxische Nephritis).

Es ist aber zum Gelingen der Operation durchaus nicht notwendig, dass die zurückbleibende Niere im anatomischen Sinne intakt ist. Zahlreiche gute Erfahrungen bestätigen — auch unter den unsrigen befinden sich solche —, dass man trotz erkannter Krankheit der zurückbleibenden

Niere die andere mit bestem Erfolg entfernt, ja, dass die zurückgelassene nachträglich wieder gesund geworden ist. Die Deutung dieser Fälle ist durchsichtig. Die Erkrankung der zurückgelassenen Niere ist hier durch den Eiterungsprozess der entfernten Niere sekundär in gleicher Weise verursacht, wie sonst Eiterungsprozesse im Körper eine Erkrankung der Nieren hervorrufen; man bezeichnet sie am besten als toxische Nephritis und stellt ihr damit die günstige Prognose, dass sie mit der Entfernung des Eiterherdes, in diesem Falle also mit der Entfernung ihrer kranken Schwester, wieder ausheilen wird. Der Ureterenkatheter liefert von diesen Nieren einen Urin, welcher Albumen und Zylinder, aber — und das ist wichtig — keinen Eiter und keine Tuberkelbazillen enthält.

Koordinierte Erkrankung der anderen Niere (beginnende Tuberkulose).

Anders, wenn die Erkrankung der zurückzulassenden Niere der Erkrankung der zu entfernenden nicht subordiniert, sondern koordiniert ist, wenn auch die erste denselben Krankheitskeim in sich trägt, wie die zweite. In diesem Falle hätte die Exstirpation der anderen, selbst wenn sie überstanden würde, nur die Bedeutung einer temporären Besserung des Kranken. Denn das Raisonnement, dass mit der Entfernung des Haupterkrankungsherdes vielleicht die Tuberkulose der zurückbleibenden Niere sich zurückbildet und ausheile, ist zwar erlaubt, aber bisher noch nicht praktisch begründet. Der Ureterkatheter deckt die Tuberkulose der zurückbleibenden Niere durch den Gehalt des Urins an Eiter und Tuberkelbazillen auf. Soweit führen einzelne Autoren, z. B. Rovsing ihre Untersuchung und sehen gerade in dem zuletzt besprochenen Vorgehen, in einer genauen chemischen und mikroskopischen Analyse des mit dem Ureterkatheter entnommenen Harns die Hauptgrundlage für ihre Indikationsstellung, gewiss ein logisch durchaus richtiger Weg, besonders wenn man an den Wert funktionell-diagnostischer Methoden nicht glaubt. Diese Autoren versuchen die Frage nach der genügenden oder ungenügenden Leistungsfähigkeit der zurückbleibenden Niere gar nicht direkt zu lösen. Es bleibt in der Tat der Erfahrung des einzelnen überlassen, wie weit er im gegebenen Fall die Reihe der Untersuchungen ausführen will. Sicherlich ist hier ein Schematismus ebenso zu verwerfen, wie überall in der Medizin. Es gibt genug Fälle, wo man auch den Ureterenkatheter nicht braucht und es gibt auch solche, wo man nicht einmal zu cystoskopieren nötig hat. Irgend einen Grund aber, funktionell-diagnostische Methoden dort zu verdammen, wo es sich nach der ganzen Fragestellung um funktionelle Werte und Begriffe handelt, sehe ich nicht ein; man mag sagen, die bisher gefundenen Methoden genügen nicht, dann suche man nach besseren; aber der einzig richtige Weg liegt eben doch in der funktionellen Diagnostik.

Ich habe deshalb bei meinen Untersuchungen die funktionelle Prüfung mehr in den Vordergrund gerückt und glaubte mit um so grösserem Rechte meiner Ansicht nach treu bleiben zu dürfen, als in dem Kapitel der funktionellen Nierendiagnostik jeder Autor seine eigene Ansicht vertritt und die Werte der verschiedenen Methoden in kurzer Zeit überraschend schnell steigen und fallen, so dass sich keine eines allgemeinen Vertrauens rühmen kann.

Verwertung der Chromocystoskopie für die Fälle von Nierentuberkulose.

Ein ziemlich grosser Teil der zur Beurteilung kommenden Fälle von Nierentuberkulose lässt sich mit der Chromocystoskopie in befriedigender Weise aufklären. Man orientiert sich über das Vorhandensein und über die Lokalisation von tuberkulösen Veränderungen der Blasenschleimhaut, unterzieht speziell das Aussehen der Uretermündungen einer genauen Prüfung und stellt dann entweder beide, oder die am meisten verdächtige Mündung allein in das cystoskopische Gesichtsfeld ein. Ergibt die Beobachtung der erkrankten Uretermündung während einer Dauer von 10 bis 15 Minuten weder den Austritt einer Sekretionsflüssigkeit, noch irgend eine peristaltische Kontraktionswelle der Mündung oder ihrer Umgebung, so ist damit eine ganz aufgehobene oder wenigstens wesentlich geschädigte Funktion dieser Seite festgestellt und die Annahme einer stark zerstörten Niere erlaubt. Die Untersuchung ist für das Auge ermüdend und es gehört eine gewisse Übung und Beobachtungsschärfe dazu, um den völligen Mangel der Urinsekretion einer Seite mit dem Gefühl der überzeugten Sicherheit zu erkennen. Vor allem muss man in dem, was man als Ureteröffnung anspricht, über jeden Zweifel erhaben sein, und gerade in tuberkulösen Blasen begegnet auch der Vielgeübte manchmal erheblichen Schwierigkeiten der Orientierung. Ist man nicht absolut sicher, wirklich die Uretermündung vor sich zu haben, so ist die Feststellung, dass aus der ins Auge gefassten Stelle keine Sekretion austritt, nicht von überzeugender Bedeutung.

Vergleichende Beobachtung der Indigkarminreaktion auf beiden Seiten.

Ein jeder negative Befund bedarf an und für sich viel mehr der prüfenden Kritik als ein positiver. Es kann leicht vorkommen, dass ein weniger Erfahrener aus seiner Beobachtung eines Ureterlumens den völligen Mangel einer Urinsekretion schliesst, während das geübtere Auge doch ein mehr oder weniger andauerndes Aussickern oder Ausfliessen einer Flüssigkeit sieht. Die langsame Geburt eines wurstförmigen Eiterausgusses, welche für die Diagnose der Pyonephrose manchmal so charakteristisch ist, beobachtet man bei der Tuberkulose der Niere viel weniger oft; die Käse-

massen sind bei vollständigem Mangel der Urinsekretion zu dick, als dass sie ihren Weg durch den starrwandigen Ureter finden können, der sich selbst nicht mehr aktiv an ihrer Fortschaffung beteiligen kann.

Häufiger Befund auf der kranken Seite: farbloser Urin mit Käse- oder Eiterbröckeln.

Einen sehr überzeugenden positiven Befund auf der Seite der tuberkulösen Niere hat man oft in der Art, dass von Zeit zu Zeit mit einem Strom von Urin fibrinöse, käsige, bröcklige Massen aus dem ruhig klaffenden Loche des Ureters herausgewirbelt werden. Aber wenn dieser Befund auch fehlt und wenn man nur auf den negativen Befund des Fehlens einer Sekretion angewiesen ist, so gewinnt derselbe gerade durch die Kombination der Cystoskopie mit der Indigkarmininjektion sehr wesentlich an klarer Überzeugungskraft; von der anderen Seite werden von Zeit zu Zeit tiefblaue ausserordentlich deutliche Flüssigkeitswirbel ausgestossen, die sich dem Auge aufdrängen und die man auf der Seite, die man direkt inspiziert, gewiss nicht übersehen würde. So hat auch der weniger Geübte in dem Vergleich der beiden Seiten einen angenehmen Stützpunkt.

Je deutlicher der Unterschied zwischen rechts und links, um so klarer wird der ganze Fall, und wenn man, wie es in einer grossen Zahl der Untersuchungen bei richtiger Handhabung der Methode zutrifft, feststellen kann, dass auf der einen Seite nicht nur die Mündung des Ureters kraterförmig verändert ist, sondern die Indigkarminreaktion vollständig fehlt und dass nur ab und zu in grösseren Abständen ein farbloses, mit Eiter und Käsebröckeln gemischtes Sekret geliefert wird, so ist damit erwiesen, dass die betreffende Niere als sekretorisches Organ nicht mehr in Frage kommt, und man kann die Frage der eventuellen Nephrektomie schon erörtern, ohne das Resultat der Chromocystoskopie für die andere Niere zu berücksichtigen. Es handelt sich einfach um die Exstirpation eines tuberkulösen Herdes im Körper, der als funktionell bedeutungslos etwa auf der gleichen Stufe steht, wie ein tuberkulöser Herd in einem Knochen oder einem Gelenke und man hat die Frage zu entscheiden, ob der Träger dieses tuberkulösen Herdes genug Vitalität und Widerstandsfähigkeit hat: um eine Operation von annähernd bekannter Schwere auszuhalten, eine Frage, die man auf Grund ärztlich-chirurgischer Erfahrungen zu entscheiden berechtigt ist. Ausserdem aber haben wir das Resultat der Chromocystoskopie für die andere, zurückbleibende Niere. Wenn wir feststellen konnten, dass die Indigkarminreaktion an ihr ca. 5 Minuten nach der Injektion, also in der normalen Zeit eintritt, dass noch im Laufe von weiteren 10 Minuten eine tiefblaue Konzentration erreicht wird, dass die Sekretion in einem regelmässigen Typus geschieht und dass die Urinstösse auch nach ihrer absoluten Flüssigkeitsmenge schätzungsweise der Norm entsprechen, so sehen wir damit die Forderungen erfüllt, welche wir weiter oben an

Prompte Indigkarminreaktion der zurückbleibenden Niere gibt Zutrauen zu ihrer guten Funktion.

eine suffiziente Niere gestellt haben. Ergibt die kolorimetrische Bestimmng des nach einer halben Stunde abgelassenen Füllungswassers eine ausreichende Menge von Indigkarmin (ca. 3 mg) und verläuft die nach der Cystoskopie am Blasenurin kontrollierte Ausscheidung des Farbstoffes so, dass die Kurven etwa eine Stunde nach der Injektion eine deutliche Höhe (Konzentration von etwa 0,01 %) erreichen, und dann abfallen, so ist die Funktionstüchtigkeit der zurückbleibenden Niere um so mehr garantiert, als man weiss, dass die andere Niere zu der Ausscheidung des Farbstoffes nichts beiträgt. So klar diese Fälle von mehr oder weniger kompletter Verödung einer Niere in der Diagnose und Indikationsstellung sind, so schwierig kann die Sachlage werden, wenn beide Nieren noch sekretionsfähiges Parenchym enthalten. Durch theoretische Überlegungen könnte man leicht zu der Ansicht kommen, dass die Chromocystoskopie in diesen Fällen nichts leisten könne, in der Praxis liegen die Verhältnisse aber meist viel günstiger, weil das Vorhandensein eines selbst kleinen tuberkulösen Herdes in einer Niere die Ausscheidungsverhältnisse des Organs in einschneidender Weise verändert. Durch zahlreiche Beobachtungen und deren Kontrolle durch die Inspektion des exstirpierten Organs bin ich imstande, zu behaupten, dass selbst ein kleiner tuberkulöser Herd, der für das blosse Auge nur etwa ein Viertel bis ein Drittel der Niere betrifft, die betreffende Niere unfähig macht, eine richtige Indigkarminreaktion zu geben. Offenbar ist auch die übrige makroskopisch unveränderte Nierensubstanz in bestimmter Weise alteriert; der Farbstoff wird mit deutlich verspätetem Eintritt (10—15 Minuten) und überhaupt nur in ganz schwacher Konzentration ausgeschieden, so dass in geeigneten Fällen der Unterschied zwischen dem kaum erkennbaren Blaugehalt der einen Seite und den deutlichen Farbwolken der anderen Seite sehr in die Augen fällt. Selbst bei vollständig abgeschlossenen tuberkulösen Herden in einem Pol der Nieren, konnte ich diese Abänderungen der Indigkarminreaktion wahrnehmen und ich erblicke in der Farbstoffprobe ein empfindliches Reagens für tuberkulöse Prozesse im Nierenparenchym. Es drückt sich in dem gestörten Ablauf der Reaktion die Unfähigkeit der Niere, einen konzentrierten Urin zu liefern, aus, eine Eigenschaft, welche auch von anderer Seite durch Untersuchungen mittelst Ureterkatheters festgestellt worden ist. Ich habe weiter oben erwähnt, dass gesunde Nieren die Konzentration ihres Sekretes innerhalb weiter Grenzen ändern, je nachdem ihnen von seiten des Körpers die Ausscheidung grösserer Wassermengen zugemutet oder nur kleine Wassermengen zur Verfügung gestellt werden. Nachdem nun die tuberkulös erkrankte Niere infolge ihres Krankheitszustandes ein dünnes Sekret liefert, so wird in der Konzentration des Urins kein wesentlicher Unter-

Die Indigkarminreaktion ist auch an Nieren mit kleinem tuberkulösem Herde schon deutlich verändert.

schied sein, wenn der Patient viel Wasser getrunken hat und auch die gesunde Niere einen wenig konzentrierten Urin bereitet, und man wird, wenn man zur Zeit grösserer Wasservorräte im Körper die Chromocystoskopie ausführt, auf beiden Nieren eine gleich dünne Indigkarminsekretion antreffen, und es wird schwer sein, bindende Schlüsse zu ziehen. Es ist mir vorgekommen, dass ich nach dem Aussehen der Uretermündungen und nach der Verteilung der tuberkulösen Veränderungen auf der Blasenschleimhaut die eine Niere für krank, die andere für gesund halten musste, dass die Beobachtung der Indigkarminausscheidung mir aber keinen Aufschluss gab, da der Urin jeder Niere die Farbe in gleicher Verdünnung kaum sichtbar enthielt. Es lag nahe, einen Ausweg zu finden. Ebenso wie einzelne Autoren vorgeschlagen haben, die Nieren durch Darreichung einer grösseren Wassermenge auf ihre Fähigkeit, den Urin zu verdünnen, zu prüfen, so bediene ich mich bei der Nierentuberkulose des umgekehrten Weges und prüfe durch Entziehung des Trinkwasses die Nieren auf ihre Fähigkeit, den Urin bei Mangel im Wasserhaushalt gehörig zu konzentrieren. Tuberkulöse Nieren können das nicht.

Einschränkung der Flüssigkeitszufuhr vor der Chromocystoskopie.

Ich führte nach diesem Gesichtspunkte die Untersuchungen bei Nierentuberkulose in der Weise aus, dass ich den Patient ersuchte, 12—24 Stunden vor der Untersuchung nichts mehr zu trinken, oder wenn er das nicht könne, die Flüssigkeitszufuhr möglichst einzuschränken, auf alle Fälle wurden diuretische Getränke wie Kaffee, Tee, Bier etc. untersagt. Die Untersuchung selbst nahm ich womöglich in den frühen Morgenstunden vor, weil in dieser Zeit die Nieren am ehesten bei der Ausscheidung eines konzentrierten Sekretes betroffen werden.

Unter den Kautelen dieses „Durstversuches“ werden auch die Fälle, in welchen sich beide Nieren noch an der Sekretion des Urins beteiligen, der Chromocystoskopie zugänglich, Man kann in einem Teil von ihnen feststellen, dass die eine Niere einen konzentrierten, dunkelblauen Urin in zwar geringer, aber doch ausreichender Menge und regelmässigem Typus sezerniert, dass dagegen die andere, an deren Uretermündung man ausserdem die charakteristischen Veränderungen wahrnimmt, ein dünnes, kaum bläulich gefärbtes Sekret mit Käsebröckelchen oder Eiter vermischt, absondert. Gewöhnlich fehlen dabei die Kontraktionen des Ureterlumens auf der letzteren Seite. Auf Grund mehrerer Erfahrungen, für die ich in den später folgenden Berichten die protokollarischen Belege mitteilen werde, halte ich mich zu dem Schlusse berechtigt, dass in der Fähigkeit einer Niere, bei Wasserentziehung den Urin zu konzentrieren, ein wichtiges Kriterium ihrer Gesundheit und ein schwerwiegendes Argument gegen die Annahme tuberkulöser Prozesse in ihrem Parenchym gegeben ist.

Tuberkulösen Nieren fehlt die Fähigkeit zu konzentrieren; Nieren, welche die blaue Farbe konzentriert ausscheiden, sind wahrscheinlich nicht tuberkulös.

Ergibt ausserdem die kolorimetrische Bestimmung des Indigkarmins der Blasenfüllung nach 30 Minuten einen ausreichenden Wert, und hat man durch die Chromocystoskopie festgestellt, dass an der Ausscheidung des Indigkarmins die zu entfernende Niere nur ganz wenig beteiligt war, so hat man die Garantie, dass die zurückzulassende Niere der Bewältigung der festen Harnbestandteile gewachsen ist, und man wird die Nephrektomie mit berechtigter Aussicht auf Erfolg vorschlagen dürfen.

Etwas anders liegen die Dinge, wenn der „Durstversuch“ die beiden Nieren nicht in dem geschilderten Gegensatze der Konzentrationsfähigkeit zeigt. Nehmen wir an, die Chromocystoskopie ergebe in einem Falle von Blasentuberkulose auf der einen, besonders verdächtigen Seite eine sehr dünne oder gar keine Indigkarminausscheidung, auf der anderen Seite einen ebenfalls nur sehr dünnen wenig gefärbten Urin. Bin ich berechtigt, hieraus eine doppelseitige Nierentuberkulose anzunehmen und den Fall für die Operation als ungeeignet zu bezeichnen? Oder nehmen wir an, die Sekretion des Indigkarmins setze in einem Falle von exquisiter Blasentuberkulose verspätet ein, so dass die kolorimetrische Bestimmung der Blasenfüllung nach einer halben Stunde zu niedrige Werte ergibt; ist damit der Fall als inoperabel zu erklären?

Ich kann nach meinen Erfahrungen bestimmt versichern, dass alle jene Fälle, in welchen eine richtig ausgeführte Kontrolle der Indigkarminausscheidung gröbere Abweichungen von der Norm ergibt, verdächtig erscheinen müssen, und einer besonders kritischen Sichtung bedürfen. Inoperabel brauchen sie aber deshalb noch nicht zu sein. Wir haben in solchen Fällen uns nicht mit der Chromocystoskopie begnügt, sondern haben die übrigen Hilfsmittel der Nierendiagnostik, die Kryoskopie, den Ureterenkatheter, die genaue Analyse der getrennt aufgefangenen Urine, ein über mehrere Tage oder Wochen fortgesetzte klinische Beobachtung herangezogen, um über den fraglichen Fall ins klare zu kommen.

Unsichere Fälle.

Es liegt hier ein schwieriges Kapitel der funktionellen Nierendiagnostik vor, das die Fälle im Grenzgebiet der Operabilität umfasst und in dem auch die Indigkarmininjektion nicht alle Fragen beantwortet. Trotzdem hat sie uns in diesen schwierigen Fällen, die übrigens auch mit den anderen Methoden nicht ohne weiteres glatt zu erledigen sind, als Glied in der Kette der Untersuchungen gute Dienste geleistet.

Ich führe einige solcher unsicheren Fälle an, um zu zeigen, in welcher Weise wir die Resultate der Chromocystoskopie dabei verwertet haben.

Nr. 1. Babette H., 22jähriges Mädchen, stark abgemagert, schwächlich, trockene Haut, schlechter Appetit, Harndrang mit Schmerzen, Urin sauer, eitrig, enthält Tuberkelbazillen. Linke Niere stark vergrössert, etwas bucklig, nicht druckschmerzhaft.

23. II. 1905. Blase mit 4 %igem Eukain bis zu 140 ccm zu füllen. Der grösste Teil der Blasenschleimhaut ist mit Geschwürsflächen überzogen, die mit Fibrinflocken und kleinen Blutgerinnseln belegt sind und auch während der Cystoskopie noch Neigung zur Blutung zeigen. Nur an der Symphysenseite und im Scheitel ist das Geäder der kapillaren Gefässe noch zu sehen. Am Blasenausgang stark gewulstete, durch die Vergrösserung tumorartig aussehende Schleimhautschwellungen, welche das Trigonum zum grossen Teil verdecken. Die Gegend der Uretermündungen beiderseits in grosse Geschwüre einbezogen, so dass ein Erkennen der Papillen unmöglich ist. Die aufmerksame Beobachtung des Blasenbodens, um die Sekretion des Indigkarmins zu studieren, ergab kein Resultat, im Laufe der ersten halben Stunde nach der Injektion konnte kein Austritt von blauen Farbwolken gesehen werden. Das nach einer halben Stunde abgelassene Füllungswasser war etwas sanguinolent, aber nicht eine Spur blau gefärbt. Am 27. II. wurde dieselbe Untersuchung mit genau demselben Resultat wiederholt.

Der Fall war durch diese beiden Untersuchungen nicht geklärt. Die in der ersten halben Stunde fehlende Ausscheidung des Indigkarmins sprach, entsprechend meinen oben gemachten Ausführungen, im Sinne einer Niereninsuffizienz, also eventuell im Sinne einer doppelseitigen Nierentuberkulose, schien uns aber doch nicht stringent genug, um den Fall ohne weiteres abzulehnen. Der Ureterenkatheter war leider wegen der hochgradigen Zerstörung der Blasenschleimhaut unmöglich, dieser Weg der Aufklärung also verschlossen: Ein Harnsegregator versprach in der leicht blutenden Blase schon deshalb keinen Erfolg, weil auf jeder Seite der Scheidewand tuberkulöse Geschwüre liegen mussten, also der Befund von Tuberkelbazillen im Urin jeder Seite nicht unbedingt für Tuberkulose beider Nieren hätte erwartet werden können.

Der Befund einer vergrösserten, buckligen, offenbar eiterhaltigen Niere drängte zur Operation, der Gefrierpunkt des Blutes war normal (— 0,54 bis 0,56°), und auch die Ausscheidungs des Indigkarmins, die wir beidemale nach der Chromocystoskopie für die folgenden sechs Stunden feststellten, ergab, dass die Nieren mit der Sekretion des Farbstoffes zwar verspätet einsetzten, aber nach der ersten halben Stunde das versäumte nachholten und den Farbstoff in ausreichender Konzentration zur Ausscheidung brachten. So entschloss sich Exzellenz Czerny zur Exstirpation der Niere, es fand sich eine tuberkulöse eitrige Sackniere, der Verlauf der Operation war günstig.

Nr. 2. In einem weiteren Falle handelt es sich um ein 18jähriges Mädchen, das seit 1¾ Jahren an zunehmendem Urindrang und seit etwa einem Jahre an Incontinentia urinae litt. Behandlung mit Blasenspülungen, Jodoforminstillationen in die Blase, Salol, Wildunger Wasser, Sitzbäder etc. erfolglos. Bei der Aufnahme in die Klinik war sie stark abgemagert, bettlägerig, 40 % Hämoglobin, tuberkulöser Herd in der linken Lungenspitze, linke Niere druckschmerzhaft, vergrössert, Ureter an der Linea innominata druckempfindlich, Blasengegend ebenfalls druckempfindlich; rechte Niere nicht deutlich zu palpieren, man fühlt eine Resistenz; Urin sauer, stark eiweisshaltig, viele Eiter- und Blutkörperchen, Tuberkelbazillen. Blase kaum mit 50 ccm zu füllen. Nach zweimaligen vergeblichen Ver-

suchen der Cystoskopie gelingt es mit dem Luysschen Separator den Urin getrennt aufzufangen. Man erhält rechts eine auffallend grosse Menge eines diluierten, klaren Urins, der zwar Eiweiss, aber nur wenig Eiterkörperchen enthält, links eine spärliche Menge eines stark getrübten Urins, der viele Eiterkörperchen, einige rote Blutkörperchen, einige Epithelien enthält.

Im Zusammenhalte mit dem Palpationsergebnisse konnte an der Diagnose: linksseitige Nierentuberkulose, kein Zweifel sein. Der wichtige Punkt, ob nicht auch die rechte Niere tuberkulös erkrankt sei, war aber nicht geklärt. Der Verdacht einer solchen Komplikation musste aufrecht gehalten werden, wegen des ausserordentlich elenden Allgemeinzustandes, wegen der grossen Anämie, wegen des vermehrten Durstes der Patientin, und wegen der Polyurie, die man nach Einlegung des Separators an der rechten Niere beobachtet hatte, die allerdings zum grössten Teil absichtlich durch grosse Gaben von Tee hervorgerufen war. Man hatte in etwas mehr als einer halben Stunde fast acht Reagenzgläser voll Urin gesammelt (ca. 100 ccm). Um dann noch den Ablauf der Indigkarminausscheidung zu prüfen, injizierten wir der Patientin 4 ccm einer 4 %igen Indigkarminaufschwemmung in die Glutäalgegend und dieselbe Menge einem gesunden jungen Manne zur Erlangung von Vergleichswerten.

Die in ½ stündigen Intervallen gesammelten Urinproben ergaben die in den Tabellen auf S. 91 angegebenen Werte.

Vergleicht man die daraus gewonnenen Kurven miteinander, so sieht man deutlich, dass bei dem gesunden Manne die Farbstoffausscheidung viel rascher einsetzt und auch viel vollständiger geschieht, als bei der in Rede stehenden Patientin. Bei einem anderen gesunden Manne, dem wir einige Zeit vorher die gleiche Dosis Indigkarmin zum Zwecke der Bestimmung seiner Ausscheidungskurven injiziert hatten, war die Kurve noch charakteristischer gewesen: Kurz nach der Injektion erschien eine grosse Menge des Farbstoffes im Harn, so dass seine Kurven noch steiler ansteigen. Aus dem Vergleiche dieser Kurven schlossen wir, dass bei der Patientin G. M. die Nierentätigkeit zwar keine ganz normale, aber doch noch ausreichend sei, um noch eine Nephrektomie zu wagen. Ohne eine solche war das Mädchen ja hoffnungslos verloren.

Die Exstirpation der linken Niere gelang, dieselbe war hochgradig zerstört. Die Patientin überstand die Operation, machte aber eine sehr langsame Rekonvaleszenz durch: Obwohl die Wunde glatt verheilte, konnte sie erst nach sechs Wochen das Krankenhaus verlassen, hatte öfter Fieberattacken und starb zu Hause etwa zwei Monate später. Über einen Sektionsbefund verfüge ich leider nicht, aber nach dem ganzen Verlaufe liegt die Annahme am nächsten, dass auch die rechte Niere tuberkulös erkrankt gewesen war. Die Operation hätte ebensogut, oder vielleicht besser unterbleiben können.

Nr. 3. In einem dritten Falle handelt es sich um die Beurteilung eines jungen Mannes, bei dem etwa ein Jahr vorher eine Freilegung und Spaltung der linken Niere vorgenommen worden war. Seitdem bestand in der Operationswunde eine Fistel, die grosse Mengen Urin lieferte. Das Allgemeinbefinden des Patienten ging dauernd zurück, er litt viel unter Durst, hatte dauernd Blasentenesmen und war offenbar dem Untergang geweiht,

1. B. M. Nierentuberkulose.

½1 Uhr Injektion von 160 mg Indigkarmin.

Zeit	Urinmenge ccm	Gehalt an Indigkarmin in %	Berechneter Gehalt an Indigkarmin in mg
1 Uhr	17	0,0024	0,4
½2 „	23	0,011	2,5
2 „	33	0,003	1,0
½3 „	35	0,002	0,7
3 „	24	0,0015	0,36
½4 „	55	0,0013	0,7
Sa. in 3 Stunden	187		5,56

2. Gesunder, junger Mann.

½12 Uhr Injektion von 160 mg Indigkarmin.

Zeit	Urinmenge ccm	Gehalt an Indigkarmin in %	Berechneter Gehalt an Indigkarmin in mg
12 Uhr	35	0,02	7
½1 „	35	0,006	2
1 „	35	0,003	1
½2 „	55	0,002	1
2 „	55	0,002	1
½3 „	60	0,002	1
Sa. in 3 Stunden	275		13

wenn es nicht gelang, die linke Niere und damit die Fistel zu beseitigen. An dem tuberkulösen Charakter des Leidens war kein Zweifel.

Um festzustellen, ob der Urin, den die linke Niere produzierte, ganz durch die Fistel, oder zum Teil auch in die Blase abfloss, nahmen wir eine Wägung der Verbandstoffe vor, welche auf die Fistel aufgelegt waren, und fanden, dass die Fistel in 24 Stunden 980 g Urin sezernierte; in der gleichen Zeit waren durch die Blase etwa 1700 g Urin entleert worden. Es war also die aus der Fistel ausfliessende Urinmenge so gross, dass sie sicherlich den grössten Teil des von der linken Niere produzierten Urins darstellte: der in der Blase enthaltene Urin repräsentierte ziemlich allein das Produkt der rechten Niere, und

das war sehr schlecht, es enthielt 4 ‰ Albumen (Esbach), sehr viel Eiter und hyaline Zylinder. Die Tuberkelbazillen, die sich reichlich fanden, konnten nicht unbedingt als Beweis einer rechtsseitigen tuberkulösen Nierenaffektion angesehen werden, weil sie auch von der Blasentuberkulose herrühren konnten. Eine Cystoskopie und Uretersondierung war wegen der mangelnden Kapazität der Harnblase ausgeschlossen. Um uns über die funktionelle Leistungsfähigkeit der Nieren zu orientieren, machten wir eine Indigkarmininjektion und kontrollierten die Ausscheidung sowohl aus der Blase, als aus der Fistel in ½ stündigen Intervallen. Wir injizierten in diesem Falle nur 2 ccm einer 2 %igen Aufschwemmung von Indigkarmin in physiologischer Kochsalzlösung, also 40 mg des Farbstoffes.

Die gewonnenen Zahlen sind folgende:

10 Uhr Injektion von 40 mg Indigkarmin.

Blase				Fistel		
Zeit	Menge ccm	Indigkarmin-Gehalt %	Indigkarmin-Gehalt mg	Gewicht des Verbandes trocken	Gewicht des Verbandes nass	Differenz-Urin ccm
10 Uhr 30 Min.	75	0,0005	0,4	35,0	70,0	35
11 „	48	0,001	0,5	40	82	42
11 „ 30 „	55	0,0013	0,7	35	75	40
12 „	42	0,001	0,5	40	70	30
12 „ 30 „	37	0,0005	0,2	40	60	20
1 „	35	unbestimmbar	unbestimmbar	40	60	20
Sa. in 3 Stunden	292		2,3			187

Danach hat also die Blase in der dreistündigen Versuchszeit 292 ccm, die Fistel 187 ccm Urin geliefert.

Die Urinproben aus der Blase waren deutlich blau gefärbt und zeigten in der kolorimetrischen Bestimmung die angegebenen Werte.

Die von der Fistel stammenden feuchten Verbandstücke zeigten keine Spur einer Blaufärbung; auch war es nicht möglich, durch oxydierende Substanzen an ihnen eine Blaufärbung hervorzurufen.

Der Vergleich dieser Werte mit einer an einem gesunden Menschen angestellten Kontrolluntersuchung ergibt, dass bei dem Patienten der Höhepunkt der Indigkarminausscheidung erst später erreicht wird, dass die Nieren auf den eingeführten Farbstoff nur sehr langsam reagieren, und dass auch die Gesamtmenge des ausgeschiedenen Indigkarmin weit hinter dem normalen zurückbleibt. Während in dem Kontrollversuche von den injizierten 40 mg Indigkarmin in den ersten drei Stunden 8,9 mg eliminierten, förderten die Nieren des Patienten in derselben Zeit nur 2,3 mg aus dem Körper heraus. Auf Grund dieser Resultate nahmen wir eine

Insuffizienz der Nieren an und rieten von einer Exstirpation der fistelnden Niere ab. Der schon zwei Monate später zum Tode führende Verlauf schien die Richtigkeit unseres Vorgehens zu bestätigen.

Zwei Fälle, in denen ausser hochgradiger Blasentuberkulose eine doppelseitige Nebenhodentuberkulose bestand und welche als nicht operabel abgelehnt wurden, übergehe ich, und möchte noch einen Fall anführen, welcher die Schwierigkeit der Diagnose in manchen Fällen von Nierentuberkulose demonstriert. Die Indigkarminmethode war bei ihm gar nicht angewandt worden. Sie hätte ihn wahrscheinlich auch nicht aufgeklärt.

Nr. 4. Ein 25jähriger Mann hatte im Jahre 1904 im Anschluss an eine typhusähnliche Erkrankung Abgang von Blut und Eiter im Urin bemerkt: mit gelegentlichen Remissionen dauerten die Harnbeschwerden an, ein Jahr später Hämoptoe, ab und zu wird Abgang von Gries durch die Harnröhre bemerkt, Aufnahme in die Klinik im Januar 1904 wegen kompletter Retentio urinae. Wir fanden einen abgemagerten jungen Mann mit Abendtemperaturen zwischen 38 und 39°, bettlägerig, keine Ödeme, trockene Haut: in der Pars pendula urethrae eine Striktur mit Infiltration des Corpus cavernosum urethrae, die nach Dilatation das Urinieren wieder erlaubt. Der Urin wird dann alle 1—2 Stunden entleert, ca. 1400 ccm pro die, spezifisches Gewicht 1012, saure Reaktion, Sediment reichlich, besteht aus reinem Eiter und wenig Blasenepithelien, enthält spärliche, aber sichere Tuberkelbazillen. Im Filtrat ziemlich viel Eiweiss.

Linker Nebenhoden verdickt, Prostata und Samenbläschen geschwollen und druckschmerzhaft, beide Lungenspitzen affiziert. Cystoskopie trotz ausreichender Dilatation der Harnröhre wegen mangelhafter Kapazität der Blase nicht möglich.

Nieren nicht deutlich palpabel.

Die Röntgenographie ergibt in der rechten Niere einen deutlichen kreisrunden Steinschatten.

Auf Grund dieses letzteren Befundes wird die anfangs gestellte Diagnose einer Urogenitaltuberkulose angezweifelt, die Krankheit als Pyelitis calculosa aufgefasst, womit auch der früher beobachtete Abgang von Gries stimmte und nach 16tägiger Beobachtung mit dieser Diagnose die rechte Niere inzidiert; der Stein des Röntgenogrammes entpuppte sich dabei als verkreideter Käseherd im unteren Pol der Niere, die im übrigen überall von käsigen Kavernen durchsetzt war. Vis-à-vis diesem Befunde, welcher den schwerkranken, fieberhaften Zustand des jungen Menschen nicht allein erklären konnte, hätte eine Exstirpation der Niere keinen Zweck gehabt. Reposition der gespaltenen Niere, Tamponade der Wunde. Nach 24 Stunden starb der Patient. Es fanden sich beide Nieren tuberkulös, ferner Tuberkulose in allen übrigen Organen des Urogenitaltrakts und ausgebreitete Miliartuberkulose.

Ein weiterer differentialdiagnostisch interessanter Fall, in dem ich auf Grund der Resultate der Chromocystoskopie die Diagnose: Nierentuberkulose zurückweisen konnte, sei hier noch angeführt.

Nr. 5. Es handelt sich um einen 47jährigen Herrn, Phthisiker seit vielen Jahren, der uns von einem sehr gut beobachtenden Arzte eines Lungensanatoriums zur Untersuchung zugewiesen war, weil man in seinem Urin mehrmals Tuberkelbazillen hatte nachweisen können. Im Januar 1903 hatte man bei dem Patienten zufällig 6‰ Albumen im Urin

entdeckt, dann den Urin in der Folge genau beobachtet, und stellten uns nun die Frage, ob der Bazillenbefund im Urin für eine Lokalisation der Tuberkulose in den Nieren zu verwerten sei, oder nicht.

Status praesens:

Sehr magerer, schlecht aussehender Mann, keine Ödeme.

Untere Augenlider etwas gedunsen. Blasse Gesichtsfarbe. Thorax lang, schmal, dehnt sich mässig aus; Muskeln schlecht.

Lunge rechts in grosser Ausdehnung von der Spitze abwärts gedämpft, zahlreiche mittelgrosse und kleinblasige Rasselgeräusche. Atemgeräusch sehr schwach, untere Partien anscheinend etwas emphysematös.

Linke Lunge: Nur an der Spitze Schnurren, sonst reines Atemgeräusch.

Herz ohne Besonderheit.

Zunge rein.

Leib weich, Bauchmuskeln straff. Keine Organe zu fühlen, auch die Niere nicht. Leber- und Milzdämpfung anscheinend etwas verbreitert.

Genitalien ohne besonderes.

After nichts. Prostata klein, nicht schmerzhaft.

Ureter nicht palpabel.

Urin leicht getrübt, ohne zu sedimentieren. Reaktion neutral, spez. Gewicht 1015. Geruch nicht unangenehm. Viel Albumen (10 %o), kein Zucker. Durch Zentrifugieren nur sehr schwer zu sedimentieren, erst nach längerer Zeit setzt sich ein lockeres, feinflockiges Sediment ab. Dasselbe hat keine Eiterkörperchen, aber sehr viel hyaline, auch einige gekörnte Zylinder. Keine Epithelien, rote Blutkörperchen äusserst spärlich. Wenig Bakterien. Tuberkelbakterien in mehreren Präparaten nicht gefunden. Der Patient hat keine Schmerzen in der Nierengegend, keine Beschwerden von seiten der Blase, er kann den Urin beliebig lange halten und schläft oft die ganze Nacht hindurch, ohne zu urinieren.

Körpergewicht jetzt 98, früher 110—114 Pfund.

26. III. 1904. 8 Uhr 40 Min. Injektion von 20 ccm 0,4 % Indigkarmin. Blase mit 250—300 ccm gefüllt. Keine nachweisbare Schleimhauterkrankung. Keine Balkenblase, keine Geschwüre. Trigonum leicht injiziert.

Die Uretermündungen liegen in ziemlicher Entfernung, sind normale Schlitze von normaler Richtung, ohne eine erkennbare Veränderung. Sie haben beide einen feinen roten Kapillarsaum.

Schon um 8 Uhr 47 Min. sieht man den Urinstrahl schwach blau gefärbt, die Tinktion nimmt rasch zu, so dass um 8 Uhr 51 Min. schon volle Bläuung erreicht ist. Die Sekretion ist regelmässig, die Intervalle zwischen den einzelnen Ureterkontraktionen betragen 15—40 Sekunden. Die Strahlen von beiden Seiten kreuzen sich über der Mitte des Trigonum. Die Farbintensität ist beiderseits gleich, die Urinstösse sind im allgemeinen rechts etwas stärker als links, ein wirkliches Überwiegen einer Seite, wie man es in Fällen einseitiger Nierenerkrankungen sieht, tritt aber nicht hervor.

Das Phänomen konnte längere Zeit sehr gut beobachtet werden. Das abgelassene Borwasser nach zwanzig Minuten war deutlich blau (0,0008 %).

Nach diesem Untersuchungsergebnis, welches die Nieren in funktioneller Hinsicht ganz gleich stellt, glaubte ich die Diagnose Nierentuberkulose ablehnen zu dürfen. Nach dem Mangel jedweder Zeichen von Insuffizienz der Nieren für feste Stoffe, hätte die Nierentuberkulose höchstens eine einseitige sein können: Dagegen sprach aber wieder die mit der Chromocystoskopie festgestellte gleichmässige Funktion. Letztere war nur mit einer doppelseitigen Nierenaffektion vereinbar. Ausserdem fehlte die Be-

teiligung der Blase und die Veränderung der Ureterpapillen. Ich entschied mich deshalb für die Diagnose einer doppelseitigen Nephritis, vielleicht amyloide Degeneration. Den Befund von Tuberkelbazillen im Urin konnte ich zunächst nicht erklären, vielleicht war darin eine abnorme Durchgängigkeit der erkrankten Nieren für Tuberkelbazillen, die bei der weit vorgeschrittenen Lungenphthise leicht in den Kreislauf geraten konnten, ausgedrückt. Der weitere Verlauf hat meine Diagnose insofern bestätigt, als jetzt nach ca. 1½ Jahren noch keine lokalen und sicheren Zeichen einer Tuberkulose des Harnapparates aufgetreten sind, der hohe Eiweissgehalt und die Zylindrurie aber noch fortbesteht. Das Allgemeinbefinden des Patienten hat sich etwas verschlechtert.

3. Drittes Stadium der Nierentuberkulose: Die Blasenerkrankung macht die Cystoskopie unmöglich.

Weiter oben habe ich für die praktischen Bedürfnisse der Diagnostik die Nierentuberkulose in drei grosse Gruppen eingeteilt, je nach dem Verhalten der Harnblase: Die erste Gruppe ist charakterisiert durch das völlige Fehlen von Blasenveränderungen, die zweite durch Vorhandensein von Blasentuberkulose mässigen Grades, als dritte Gruppe sind jene Fälle zusammengefasst, in denen die Tuberkulose soweit vorgeschritten ist, dass die Cystoskopie unmöglich wird. Die Patienten urinieren alle paar Minuten unter starken Beschwerden, die Blase hält beim Versuch sie zu füllen nur wenige Kubikzentimeter, der Urin ist stark citrig-schleimig und oft bluthaltig, Tuberkelbazillen finden sich meist ohne besondere Schwierigkeit. Die Patienten sind stark abgemagert, haben oft eine trockene Haut und sind gewöhnlich schon eine zeitlang mit den verschiedensten Mitteln wegen ihres chronischen Blasenkatarrhs behandelt worden.

Wir gehen nicht fehl, wenn wir in solchen Fällen annehmen, dass die Tuberkulose auf deszendierendem Wege in die Blase gelangt ist. Sind die Hoden, was wegen ihrer offenen Lage leicht zu erkennen ist, nicht als primärer Sitz verdächtig, sind Prostata und Samenblasen nicht vergrössert, so bleibt auch für diese Fälle die Frage zu diskutieren, ob nicht eine primäre Tuberkulose einer Niere die Ursache der Krankheit ist. Die Entscheidung ist wegen der Unmöglichkeit der Cystoskopie meistens sehr schwierig und bleibt deshalb sehr unsicher. Manchmal gelingt es, nach mehrtägiger Vorbereitung der Blase mit Spülungen, unter Anwendung anästhesierender Mittel, die Cystoskopie mit einer Blasenfüllung von 60 oder 70 ccm zu versuchen, aber ein wirkliches Bild des Blaseninnern mit Orientierung über die Funktion der Nieren durch Indigkarmin oder mit

der Möglichkeit eines Ureterkatheterismus erhält man kaum, schon deshalb nicht, weil durch die starke geschwürige Veränderung des Blaseninnern alle markanten Details verwischt sind. Der Versuch Harnsegregatoren anzuwenden, den wir in solchen Fällen öfters gemacht haben, schlägt meistens fehl, schon das Einlegen des Instrumentes ist gerade in diesen Fällen enorm schmerzhaft, es erregt leicht störende Blutungen, schmiegt sich dem Blasenboden nur sehr unvollkommen an und hat uns, selbst wenn seine Einführung gelungen ist, keine brauchbaren Resultate ergeben. Über den von anderer Seite gemachten Vorschlag, mittelst eines Katheters den Urin zu sammeln, der zuerst nach Massage der einen, dann nach Massage der anderen Niere in der Blase vorgefunden wird, haben wir keine eigenen Erfahrungen. Meistens bleibt das ganze diagnostische Bemühen auf die Palpation von Nieren und Ureteren angewiesen und man steht, wenn auch diese keinen sicheren Fingerzeig gibt, solchen Fällen mehr oder weniger ratlos gegenüber.

Das ist um so bedauerlicher, als nach den Erfahrungen der neueren Zeit trotz weit gediehener Blasentuberkulose häufig die eine Niere ganz intakt geblieben ist, und eventuell bis zum Tode intakt bleibt, so dass doch wenigstens ein Teil dieser weit fortgeschrittenen Fälle mit wirklicher Aussicht auf Besserung oder sogar Heilung der Nephrektomie überwiesen werden könnte. Zu dem heroischen Mittel einer Probefreilegung beider Nieren kann man sich gerade bei diesen Patienten nur sehr schwer entschliessen, weil ihre Widerstandskraft durch die lange Krankheit meist schon erheblich gebrochen ist. Ausserdem steht die Blasentuberkulose so sehr im Mittelpunkt des Krankheitsbildes und die Ausheilungsmöglichkeit so weitgehender Ulzerationsprozesse ist so fraglich, dass der Vorschlag der operativen Entfernung einer tuberkulösen Niere nicht von der festen Überzeugung getragen wird, dem Kranken auch wirklich zu nützen. Der einzige Weg, der aus diesem Dilemma herauszuführen scheint, ist der, die Kranken mit Nierentuberkulose überhaupt nicht in dieses letzte Stadium kommen zu lassen: Und nachdem sie sich meist schon lange Zeit vorher in ärztliche Behandlung begeben hatten, nur aus unrichtiger Auffassung der Sachlage nicht der richtigen Therapie zugeführt worden waren, so ist zu hoffen, dass mit zunehmender Verallgemeinerung der Kenntnis der Nierentuberkulose diese verzweifelten Fälle mehr und mehr aus der Liste der therapeutischen Probleme verschwinden werden.

Praktische Beispiele für die Brauchbarkeit der Chromocystoskopie bei Nierentuberkulose.

Ich gebe auf den folgenden Seiten die Untersuchungsprotokolle einer Anzahl von Nierentuberkulosen, welche sämtlich in die zweite Gruppe gehörten und die Anwendung der Chromocystoskopie erlaubten. In allen wurde das Untersuchungsresultat durch nachträgliche Autopsie (12 mal in vivo, 1 mal in mortuo) kontrolliert und bestätigt.

Nr. 6. Frau F. H., 29 Jahre. Seit 1896 kinderlos verheiratet. Im Jahre 1899 wegen angeblicher Eierstocksentzündung behandelt. 1902 hatte sie kolikartige Anfälle in der rechten Seite, welche als Gallensteinkoliken gedeutet und behandelt wurden. 1903 Schmerzen beim Wasserlassen, sie wurde deshalb in einem Spital ihrer Heimat mit Blasenspülungen behandelt. Zurzeit besteht anhaltendes Brennen in der Blasengegend. Abgemagerte Patientin. Der Urin ist stark eiterhaltig, der Bodensatz enthält Leukozyten, Blasenepithelien, keine Zylinder, keine sicheren Tuberkelbazillen; rechte Niere anscheinend etwas vergrössert, nicht druckempfindlich, deutlich fühlbar, vorschieblich durch die Atmung. Vom Tage der Aufnahme (10. VIII. 1903) ab wurde die Krankheit zuerst als chronischer Blasenkatarrh behandelt, die Cystoskopie ergab zwar tuberkulöse Veränderungen der Blasenschleimhaut, doch war es nicht möglich, eine Beteiligung einer oder beider Nieren mit Sicherheit zu diagnostizieren oder auszuschliessen. Durch die geringe Kapazität der Blase und die Empfindsamkeit der Patientin war die Untersuchung allerdings etwas erschwert; die Unklarheit der Diagnose wurde beseitigt, als die Patientin mittelst vorhergehender Indigkarmininjektion cystoskopiert werden konnte. Der linke Ureter, der infolge der tuberkulösen Blasengeschwüre nur sehr schwer zu finden war, markierte sich von selbst durch die dicken blauen Wolken, die er in Pausen von 10—15 Sekunden ausstiess. Die Sekretion ging ganz regelmässig mehrere Minuten lang weiter. Im Gegensatz dazu sezernierte der rechte Ureter in etwas längeren Pausen einen weit dünner gefärbten Strahl, dem deutliche Eiterkrümel beigemengt waren. Während man den rechten Ureter beobachtete, kamen in entsprechenden Intervallen die blauen Wolken der linken Seite durch das Gesichtsfeld gejagt, so kräftig wurden sie ausgestossen. Nun war klar, auf der rechten Seite besteht eine Pyonephrose, wahrscheinlich tuberkulöser Natur, dabei noch sezernierendes Parenchym. Die linke Niere ist nicht nur vorhanden, sie gibt eine sehr prompte Indigkarminreaktion und hat einen regelmässigen Ausscheidungstypus.

Am 8. September wurde mit Czernys Schnitt die rechte Niere freigelegt. Sie zeigte eine Anzahl Höcker, war an der Oberfläche von gruppenweise angeordneten Eiterpunkten durchsetzt. Die Niere wurde nach Abbinden der Gefässe entfernt und der verdickte Ureter unter Verlängerung des Schnittes noch 10 cm weit reseziert. Der Verlauf war günstig, die anfangs geringeren Urinmengen hoben sich schon nach drei Tagen auf 1200 ccm.

Masse der exstirpierten Niere: 10, 6, 4 cm. Das Nierenbecken ist etwas erweitert, seine Schleimhaut dicht mit Tuberkeln besät, in den Kelchen käsige Ulzera, welche in die Pyramiden übergreifen und dieselben mehr oder weniger zerstören. Die Rinde blass, offenbar noch sekretionsfähig, stellenweise mit Tuberkeln durchsetzt. Der Ureter verdickt, mit käsigen Massen teilweise angefüllt. Mikroskopisch sieht man an einem Stückchen Rinde, das schon makroskopisch Knötchen erkennen liess, zahlreiche Tuberkel. Dieselben häufen sich in den Markpyramiden und liegen der Länge nach angeordnet zwischen den geraden Harnkanälchen, dieselben auseinander drängend.

Nr. 7. Frau R., 37 Jahre. Keine tuberkulöse Belastung. Seit 16 Jahren verheiratet, drei normale Geburten, nie schwer krank.

Vor vier Jahren Kolikanfall in der rechten Bauchseite mit vorübergehender Urinverhaltung, durch interne Medikation beseitigt.

Seit Juni 1902 zunehmender Urindrang und trüber Urin, als Cystitis längere Zeit behandelt, ohne Erfolg; nach vier Monaten beim Aussetzen aller Behandlung spontane Besserung.

Februar 1903 starker Kolikanfall mit starker Anschwellung der rechten Niere (Diagnose des Chirurgen, in dessen Privatklinik die Patientin sich damals begab). Auch dieser Anfall ging wieder zurück, Patientin behielt aber dauernd Schmerzen im Rücken. Operation der rechten Niere in Aussicht genommen, zunächst noch Badekur empfohlen. Während derselben machte einer der ersten Harnspezialisten, welcher selbst an dem Ausbau der Methoden mitgearbeitet hatte, den doppelseitigen Ureterenkatheterismus, hielt die linke Niere für die kränkere und empfahl der Patientin, weil die rechte Niere auch krank sei, eine operative Freilegung beider Nieren. Darauf ging die Patientin nicht ein, begab sich am 12. Januar 1904 in die Behandlung von Exzellenz Czerny.

An den inneren Organen fand sich nichts Besonderes. Die rechte Niere ist tiefstehend, vergrössert, bei stärkerer Palpation schmerzhaft, bei der Atmung deutlich verschieblich. Linke Niere nicht zu fühlen. Der Urin ist sauer, hellgelb, trübe, setzt reichlich Bodensatz in kurzer Zeit ab, spezifisches Gewicht 1016, Menge in 24 Stunden: ca. 1000 ccm. Im Filtrat reichlich Albumen, 3 bis 4 ‰ Esbach. Im Sediment: wesentlich Leukozyten, ziemlich viel wohlerhaltene Erythrozyten, Blasenepithelien, einzelne hyaline Zylinder.

14. Januar 1904 Chromocystoskopie. Füllung mit 130 ccm, stärkere Füllung macht Schmerzen. Blasenboden hyperämisch, trägt zwei leicht blutende Geschwüre, sonst Schleimhaut intakt. Die rechte Uretermündung ist ein ganz normal geformter kleiner Schlitz, in seiner direkten Umgebung keine Veränderung, unter ihm (rektalwärts) liegt das eine der Geschwüre, das ab und zu kleine Blutflöckchen aufsteigen lässt. Die Sekretion aus der rechten Niere ist schon nach neun Minuten deutlich blau und sehr häufig (Abstände von 10 bis 15 Sekunden), ab und zu ein Vorschlag vor dem eigentlichen Stoss, die Farbintensität steigert sich in den fünf Minuten der Beobachtung noch etwas. Die linke Uretermündung ist ein klaffender Krater, dicht neben ihm ein glänzendes submuköses Knötchen (Tuberkel), in der Richtung nach dem Orificium urethrae zu gelegen. Sonst keine Tuberkel in der Umgebung, dagegen gegen den Fundus der Blase das zweite Geschwür. Die Richtung des linken Ureters ist nicht schief, sondern er durchsetzt die Blasenwand mehr senkrecht, weshalb man in sein schwarz klaffendes Loch hineinsieht. Er sezerniert deutliche Eiterflöckchen, welche in einer fast farblosen, aussickernden Flüssigkeit schwimmen. Irgend ein stossweisses Auftreten findet nicht statt. Es wurden noch zwei Versuche mit dem Luysschen Harnsegregator gemacht. Das erste Mal gelang die Separierung überhaupt nicht; aus beiden Röhren des Instruments floss dieselbe Flüssigkeit ab, das zweite Mal gelang die Separierung besser. Man bekam rechts 26 ccm eines leicht getrübten Urins, der $^1/_2$ pro Mille Esbach, weisse und rote Blutkörperchen und einzelne Zylinder enthielt. Links bekam man 4 ccm eines hämorrhagischen Urins, der 7,5 pro Mille Esbach, viel Eiter und granulierte Zylinder enthielt.

Klinische Diagnose: Tuberkulose der linken Niere mit tuberkulöser Ureteritis.

Dieser Fall stellte sicherlich hohe Anforderungen an die chirurgische Nierendiagnostik. Beide Nieren waren krank, beide lieferten noch Urin, die rechte einen zylinder- und eiweisshaltigen, die linke einen eiterhaltigen. Das Ergebnis der doppelseitigen Ureterkatheterisierung hatten den Urologen bedenklich gemacht und ihn zu seinem Vorschlage veranlasst, beide Nieren freizulegen. Ähnlich hätte das Ergebnis des Luysschen Harnsegregators uns stimmen können. Die Indigkarminprobe leistete in funktioneller Hin-

sicht mehr, sie deckte uns allerdings die anatomische Erkrankung der rechten Niere nicht auf, bewies aber, dass für die Sekretionsarbeit der festen Stoffe diese Niere ziemlich allein in Frage kam; denn sie allein produzierte den Farbstoff, die linke lieferte ein farbloses Sekret. Damit schien bewiesen, dass die linke Niere für den Körper keine funktionelle Bedeutung habe: Sie konnte wegfallen und musste wegfallen, weil in ihrem Sekret Eiterkokken schwammen.

25. Januar 1904 Nephrektomie.

Die exstirpierte Niere ist klein, 8½ cm lang, 3½ cm breit, zeigt an der Oberfläche multiple, käsige Abszesse, Rindensubstanz ½ bis 1 cm dick, Ureter verdickt, seine Schleimhaut ulzeriert.

Der Wundverlauf war glatt; Patientin verliess in bestem Wohlbefinden die Klinik. Bei der Entlassung enthielt der Urin, dessen Menge nach der Operation überhaupt nicht herabgesetzt war, noch ½ bis 1 pro Mille Albumen und spärliche Zylinder.

Nr. 8. Der 31jährige Kesselschmied Karl S. stammt aus tuberkulös belasteter Familie. Seit vier Jahren hat er Urinbeschwerden. Anfangs Urindrang, später dauernd brennende Schmerzen beim Urinieren. Patient wurde längere Zeit auf Blasenkatarrh behandelt. Seit einigen Wochen völlig arbeitsunfähig und stündlicher Urindrang. Mittelgrosser abgemagerter Mann von etwas gelblicher, blasser Hautfarbe. Lungen und Herz ohne Befund. Urin sauer, trübe, bei Filtration klar, enthält Albumen. Kein Saccharum. In dem reichlichen Sediment Eiterkörperchen und einige Erythrozyten. Keine Zylinder. Rechte Niere ziemlich stark vergrössert, bei der Atmung verschieblich. Linke Niere nicht zu fühlen.

Blase hält nur 80—100 ccm. Der linke Ureter liegt etwas mehr median, als man erwarten sollte. Er sezerniert regelmässig in Abständen von 10—30 Sekunden einen gut gefärbten, kräftigen Strahl, der aber bald wegen der zunehmenden Bläuung der geringen Blasenflüssigkeit an Intensität scheinbar verliert. Trotzdem hatte man Zeit, auch den rechten Ureter zu beobachten. Es ist eine kraterförmige, runde Öffnung mitten in einem Geschwür, welches die rechte Hälfte des Blasenfundus und die seitliche Blasenwand einnimmt. Es ist in der Mitte heftig rot, samtartig, leicht blutend, stark gewulstet, offenbar ulzeriert. Gegen den Rand flacher, blasser; der Rand selbst verläuft in einer geschwungenen Linie. Das Ganze einem Lupus, der im Zentrum exulzeriert ist, nicht unähnlich. Das Geschwür ist schrumpfend, denn die gesunden Schleimhautpartien der Nachbarschaft sind in Falten herangezogen. Keine Knötchen in der Nachbarschaft. Eine Sekretion aus dem Geschwürskrater, der vermutlich die rechte Uretermündung darstellt, wird nicht beobachtet. Klinische Diagnose: Tuberkulose der rechten Niere mit Geschwürsbildung in der Blase um die Uretermündung. Wegen der guten Funktion der linken Niere wird die Nephrektomie empfohlen.

Die Einspritzung von Kochschem Tuberkulin bestätigte die Diagnose. Die rechte Niere wird im Verlaufe der Reaktion grösser und schmerzhaft, der Harn blutig.

10. November 1903: Nephrektomie. Rechte Niere, durch Schiefschnitt freigelegt, lässt sich aus der Capsula propria ziemlich leicht ausschälen, aber wegen Drüsen längst der Gefässe und Schrumpfung des Stieles schwer vor die Wunde bringen. Das von oben einmündende Gefässbündel wird mit Aneurysmennadel umstochen und mit Catgut ligiert; dann der Ureter nach unten aufgesucht, bei der Isolierung wird das Becken verletzt, so dass ziemlich viel käsiger Eiter in die Wunde kam. Der zwischen den Ligaturen liegende Abschnitt des Stieles wird sukzessive durchtrennt und noch mit zwei bis drei Ligaturen versorgt. Etwas Blutverlust aber nur bei der Entkapselung der Niere. Der Ureter wurde

nebst einigen Drüsen 2—3 cm weit reseziert und abgebunden. Er war nicht stark verdickt, aber doch wohl auch erkrankt. Tamponade der Stielgegend mit Jodoformgaze. Muskelfasziennaht mit Catgut. Hautsilkwormnaht. Die exstirpierte Niere durch halbe Entleerung unter normal gross, grobhöckerig, an Stelle der Pyramiden käsige Abszesse. Von der Rindensubstanz höchstens ein Drittel übrig.

Der Wundverlauf vollzog sich ohne Störung. Bei der Entlassung am 4. Dezember war die Wunde geheilt. Der Patient in bestem Wohlbefinden. Der Urin konnte zwei bis drei Stunden gehalten werden. Cystoskopisch zeigte die Blase, die bereits 180 ccm fasste, keine Besserung. Der Urin enthielt noch etwas Eiter, Blutkörperchen und Albumen. Der Patient ist im Oktober 1905 noch am Leben, als Zeitungsbote beschäftigt.

Die Chromocystoskopie hatte auch in diesem Falle darüber aufgeklärt, dass die Sekretionsarbeit fast ausschliesslich von der linken Niere geleistet wurde. Im Vertrauen hierauf war die Exstirpation des schwerkranken, rechten Organs empfohlen worden.

Nr. 9. Fall 4. Der 25jährige K. K. hatte vor vier Jahren Hämoptöe. Seitdem war er durch sein Lungenleiden mit kurzen Unterbrechungen dienstunfähig. Seit drei Wochen in der Lungenheilstätte Schömberg. Vor einem Jahre Blasenkatarrh, Urindrang und trüber Urin. Durch Pulver nach einigen Wochen Besserung. Dem Urin wurde später keine Beachtung mehr geschenkt. Erst die Ärzte des Lungensanatoriums untersuchten den Urin wieder, fanden Tuberkelbazillen und schickten den Patienten in die Klinik.

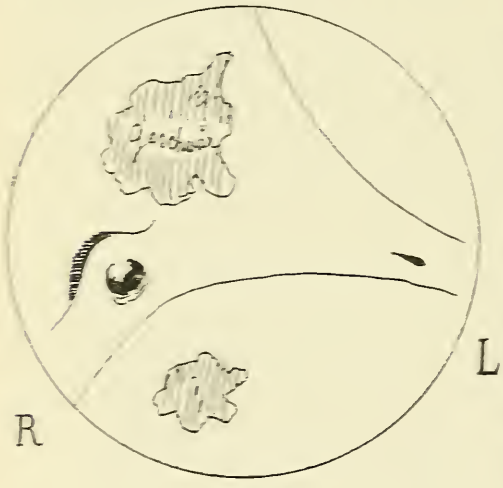

Fig. 27.
Tuberkulose der rechten Niere.

Status: Schlanker, junger Mann von frischem Aussehen. Thorax flach. Rechte Lungenspitze gedämpft und eingezogen. Bronchiales Atmen mit zahlreichen mittel- und grossblasigen Rasselgeräuschen. Linke Spitze weniger gedämpft, Atemgeräusch verschärft, von trockenen Rhonchi begleitet. Auswurf, ein Esslöffel am Tage, besteht aus Schleim und Eiter, zahlreiche Tuberkelbazillen. Die rechte Niere ist deutlich vergrössert und tiefstehend, nicht schmerzhaft, bei der Atmung beweglich. Linke Niere nicht zu fühlen. Urin sauer, trübe, enthält im Filtrat Albumen, welches zwischen 0,5 und 2,5 pro Mille Esbach schwankt. Im Sediment wenige Zylinder, geschwänzte Epithelien, Eiterzellen, Tuberkelbazillen.

In der 250 ccm fassenden Blase ist die linke Uretermündung normal gelagert. Der rechte Ureter tritt als stark verdickter Strang durch die Wand; seine Mündung ist eine weite, ulzerierte, geschwürähnliche Öffnung, die so stark prominiert, dass hinter ihr ein deutlicher Schlagschatten entsteht. (Fig. 27.)

Zwei kleine Geschwüre, im Fundus eines, am rechten Rande des Trigonum das andere.

Die linke Niere liefert acht Minuten nach der Injektion einen deutlich blauen Strahl in etwas unregelmässigen Abständen mit sehr grosser Propulsionskraft. Aus dem rechten Ureter in längeren Zeiträumen ein schwach blauer Strahl mit geringer Propulsionskraft.

Bei einer zweiten Untersuchung (14 Tage später) machte die linke Niere auffallend grosse Pausen von zirka zwei Minuten und stiess dann jedesmal enorme blaue Massen aus, deren Ausscheidung sich teilweise über den Zeitraum einer viertel Minute und länger erstreckte.

Am hinteren Umfang des Afters eine Fissur mit anschliessender Infiltration. Thermokauterisierung in Narkose. Der Eingriff wird gut vertragen.

Klinische Diagnose: Tuberculosis pulmonum, tuberkulöse Analfistel, Pyonephrosis tuberculosa dextra.

In diesem Falle konnte man allein aus den klinischen Symptomen und der einfachen Cystoskopie ohne Indigkarmininjektion die Diagnose stellen: Die Vergrösserung der rechten Niere, ihr geschwüriges Ureterlumen liessen sie als schwer krank erkennen. Zweifelhaft war dagegen die Frage, ob man sich an die Entfernung des Organs heranwagen sollte. Die beiderseitige Spitzenaffektion, die rechts schon sehr weit vorgeschritten war und die tuberkulöse Analfistel hätten gewiss die meisten Operateure veranlasst, den Eingriff abzulehnen, und jeder, der ihn unternahm, wäre sich über die dubiöse Prognose im klaren gewesen. Die Chromocystoskopie fügte zu dieser Anschauung eigentlich nichts weiter dazu, als dass auch die linke Niere nach ihrem eigenartigen Sekretionstypus verdächtig war. Der austretende Urinstrahl war von einer übermässigen Vehemenz und dauerte abnorm lange, manchmal bis zu einer halben Minute, und stellte bald einen einzigen langgezogenen Strahl dar, bald war er aus einer Reihe von kurz aufeinanderfolgenden, ineinander übergehenden Stössen zusammengesetzt. Dazwischen lagen Pausen von 1 bis 2 Minuten. Wir hatten diesen Typus weder bei normalen, noch bei hypertrophischen Nieren jemals gesehen.

Kapsammer hat dieselbe Erscheinung an einem Patienten beobachtet, dem vier Monate vorher die linke Niere wegen Tuberkulose exstirpiert worden war, und hat sie sehr anschaulich damit verglichen, dass man einen Mund voll Zigarrenrauch entweder in einem einzigen langen Strahle oder in einer Reihe von Wolken ausblasen kann. Er hat ganz richtig betont, dass es sich hierbei nicht um eine Sekretionsunregelmässigkeit der Niere, sondern um eine Kontraktionsanomalie des Ureters, eventuell um eine vorübergehende Ansammlung von Urin im Nierenbecken handelt.

Nachdem dieser Sekretionstypus den Verdacht erweckte, dass die linke Niere von einer beginnenden Tuberkulose ergriffen sei, war eine Operation eigentlich kontraindiziert. Andererseits hatte der Patient die Narkose bei der Fistelspaltung anstandslos ertragen, und sein Allgemeinzustand war nicht so schlecht, dass Exzellenz Czerny ihn als hoffnungslos hätte aufgeben wollen. So entschloss man sich doch zur Operation; erlaubt schien die eventuelle Nephrektomie immerhin, weil die rechte Niere für die sekretorische Arbeit nur sehr wenig in Frage kam.

23. Februar 1904 Operation. Durch Schiefschnitt parallel der 12. Rippe wird die rechte Niere freigelegt und vor die Wunde gezogen, was nach einigen Minuten gelingt. Die Niere war auf das doppelte vergrössert. Die Inspektion ergibt folgendes: Die oberen zwei Drittel der Niere erschienen ganz normal, der untere Teil war durch käsige Abszesse von Haselnuss- bis Walnussgrösse höckerig vorgebuckelt. Es wurden zirka sechs von ihnen inzidiert. Ein Teil war mit dickem käsigen, andere mit dünnem urinähnlichen Eiter erfüllt. Die Abszesse waren vollkommen abgeschlossen, zeigten nirgends eine Kommunikation mit dem Nierenbecken. Sie wurden abgetragen, so dass die Niere an der Grenze der Erkrankung quer reseziert wurde. Durch vier Catgutnähte wurden die Wundflächen zusammengelegt und der Nierenrest reponiert. Merkwürdig war, dass an dem unteren erkrankten Pol der rechten Niere eine federkieldicke Arterie und Vene trat, welche bei der Luxation der Niere hatte unterbunden und durchtrennt werden müssen. Dies atypische Gefäss muss wohl den Pol allein versorgt haben, da die Resektion ohne jede Blutung von statten ging, und wird vermutlich auch die umschriebene Infektion vermittelt haben. Tamponade. Etagennaht. Glatter Wundverlauf. Der Patient wurde in guter Rekonvaleszenz entlassen. Der Urin enthielt bei der Entlassung noch Eiweiss, aber keinen Eiter mehr.

Für die Frage der Chromocystoskopie ist interessant, dass die sekretorische Tätigkeit der rechten Niere so bedeutend gelitten hatte, obwohl zwei Drittel ihres Parenchyms scheinbar gut erhalten waren.

Die dubiöse Prognose hat sich mittlerweile bestätigt, der Kranke ist im Laufe des Jahres 1905 gestorben, und zwar, wie der Bericht des behandelnden Arztes ergibt, an fortschreitender Tuberkulose sowohl des Urogenitalapparates wie der Lungen. Ich erblicke darin eine Bestätigung meiner Vermutung, dass auch die linke Niere tuberkulös gewesen war, und eine Bestätigung des von Israel u. a. stammenden absprechenden Urteils über den Wert der Nierenresektion bei Tuberkulose.

Nr. 10. 37jährige Landwirtsfrau, Anna F., aus gesunder Familie stammend. Mutter von zwei gesunden Kindern, das jüngste 3 Jahre alt. Seit Februar 1904 traten Schmerzen beim Wasserlassen auf, die anfangs sehr heftig waren, auf geeignete Behandlung sich besserten, aber niemals ganz verschwanden. Urin immer trübe. Niemals Blutungen oder Koliken. Öfters Nachtschweisse, kein Husten, kein Auswurf, starke Abmagerung. Wir fanden eine elend aussehende Frau mit beiderseitigem Lungenspitzenkatarrh, gesundem Herzen, gesunden inneren Genitalien. Der Urin wird etwa alle Stunde entleert mit mässigen Schmerzen. Menge in 24 Stunden ca. 1000 ccm; saure Reaktion, spezifisches Gewicht 1015. 1 : pro mille Albumen, reichliches Sediment, wesentlich aus Eiterkörperchen bestehend, daneben Erythrozyten und Epithelien und leicht nachweisbare Tuberkelbazillen.

Rechte Niere vergrössert, tiefstehend, schmerzhaft, respiratorisch wenig verschieblich; linke Niere zum Teil fühlbar, anscheinend nicht verändert.

Die am 9. VII. 1904 vorgenommene Cystoskopie mit Injektion von 20 ccm 0,4%igem Indigkarmin zeigte die Blase gut fühlbar, die Schleimhaut nicht verändert, von blassem Grundton mit deutlicher Gefässzeichnung; die linke Uretermündung normal gelegen, schlitzförmig, wäre leicht zu katheterisieren, sezerniert schon ca. 8 Minuten nach der Injektion einen tiefblauen, sehr kräftigen Strahl, dessen Wolke zur Ruhe gekommen, sich in den tiefsten Teil der Blase senkt. Sekundenabstände 7—18 Sekunden, im Laufe der weiteren Beobachtung ab und zu etwas grössere Zwischenräume. Die rechte Uretermündung bildet einen Wulst, dessen Öffnung man nicht deutlich erkennt und sicherlich nur mit Schwierigkeiten sondieren könnte. Man sieht an ihm keine Kontraktionen, aber bei auf-

merksamer Beobachtung einen ziemlich kontinuierlichen, nicht gefärbten Flüssigkeitsstrom aus ihm austreten, welcher ab und zu etwas stärker ist und Bröckel und fädige Massen (Eiter) enthält. Während man die rechte Uretermündung beobachtet, jagen von Zeit zu Zeit die blauen Wolken der linken Seite durch das Gesichtsfeld. Auf Grund dieses Befundes stellte ich meine Diagnose auf: Tuberkulose der rechten Niere mit noch erhaltenem, aber degeneriertem Parenchym. Ureteritis tuberculosa dextra descendens ad vesicam. Linke Niere funktionstüchtig, besorgt die Indigkarminsekretion ganz allein, die rechte Niere ist für die Ausscheidung fester Stoffe ziemlich wertlos; weil sie schwer erkrankt ist, ist ihre Exstirpation indiziert.

Meine Auffassung der Sachlage fand keine Zustimmung, ein anderer Kollege wurde zugezogen, welcher bei der Patientin einige Tage später den Luysschen Harnsegregator anwandte. Er fand rechts einen stark eitrigen, links einen wesentlich helleren Urin, der eiweisshaltig war, nahm, weil ihm das Resultat der Separation nicht einwandfrei genug schien, auch noch den Katheterismus des linken Ureters vor und fand dabei von der linken Niere stammend einen dünnen, eiweisshaltigen Urin. Er hielt deshalb die linke Niere für krank und riet von einer Operation ab. Es gelang mir nur schwer, meiner Überzeugung von der Unrichtigkeit dieses Urteils Geltung zu verschaffen. Schliesslich wurde aber doch mein Rat, die rechte Niere zu exstirpieren, befolgt. Am 19. VII. 1904 20 cm langer Hypochondralschnitt, Freilegung der Niere, die zunächst stark vergrössert und höckerig entartet erscheint. Inzidieren von verschiedenen Abszessen, wobei blutiger Urin mit krümeligem Eiter gemischt zum Vorschein kommt. Diese Abszesse, wenn auch in der unteren Hälfte stärker entwickelt, sind auch am oberen Pole noch vorhanden. Nach Freilegung des verdickten Ureters wird dieser doppelt mit Catgut abgebunden, reseziert, dann der Gefässstiel zunächst doppelt abgebunden und nach der Durchtrennung noch Arterie und Vene für sich unterbunden. Exstirpierte Niere nach Eröffnung mehrerer Abszesse misst 13 : 8 : 5 cm. Das Nierenbecken ist mit käsigen Eitermassen gefüllt, und diese gehen in Form von käsigen Abszessen in die Markkegel der Niere hinein, erreichen an einzelnen Stellen die Kapsel bis auf $1^1/_2$ ccm und zeigen in ihrer Umgebung auch miliare Tuberkel in der Rindensubstanz, während andere Rindenpartien etwas amyloid aussehen. Der Ureter ist am Abgange vom Becken stark mit Tuberkeln durchsetzt, an der Schnittfläche stark verdickt hypertrophisch, sicherlich auch noch tuberkulös.

Der Verlauf der Operation war günstig, die ersten acht Tage bestanden subfebrile Temperaturen, die Urinmenge hob sich von anfangs 800 ccm auf 1200, der Urin war seit der Operation kaum noch trüb und enthielt nur ganz geringe Eiweissmengen. Am 16. VIII. wurde die Patientin mit noch bestehender, aber nur wenig sezernierender Fistel in der Operationswunde entlassen. Sie stellte sich im September 1905 in guter Gesundheit vor, der Urin ist klar, eiweissfrei. Die Fistel in der Operationswunde sezerniert immer noch ein wenig eitriges Sekret.

Ich habe diesen Fall so ausführlich mitgeteilt, weil an ihm die Chromocystoskopie so recht die Feuerprobe bestehen musste, indem den parallel gehenden Untersuchungen von vorneherein der Stempel der Konkurrenz aufgedrückt war. Obwohl die Methoden der Harnsegregation und des Ureterenkatheters von spezialistisch gebildeter Hand ausgeführt worden waren, wurden sie an Einfachheit und Sicherheit von der Chromocystoskopie geschlagen.

Nr. 11. 23jähriges Mädchen, Charlotte L. (Virgo intacta), hat nie an Husten oder Nachtschweissen gelitten. Vor drei Jahren unerklärliche Schmerzen in der Lendengegend,

die nach 4—5 Monaten wieder verschwanden (Zeitpunkt der tuberkulösen Infektion der linken Niere? Letztere Annahme deshalb wahrscheinlich, weil damals auch vermehrter Harndrang bestand). Seit Dezember 1903 von neuem häufiger Harndrang, dieses Mal schlimmer als früher, manchmal alle 10 Minuten eintretend, dabei zunehmende Trübung des Urins. Behandlung teils zu Hause, teils in der hiesigen medizinischen Klinik mit internen Mitteln, ohne Erfolg. Wir fanden im November 1904 ein mittelgrosses, ziemlich kräftig gebautes, blasses Mädchen, Herz und Lungen nicht erkrankt, Abdomen weich, die Gegend der linken Niere und der Blase druckschmerzhaft. Linke Niere anscheinend vergrössert, nur im Bereiche ihres unteren Poles zu tasten, respiratorisch nicht verschieblich. Rechte Niere nicht vergrössert, glatt.

Der Urin ist trübe, schon makroskopisch erkennbare leicht blutige Färbung. Reaktion sauer; er filtriert fast klar, enthält viel Eiweiss, Sediment: viele rote Blutkörperchen, z. T. in Stechapfelform, sehr viele weisse Blutkörperchen, daneben viele, geschwänzte und kubische Epithelzellen, Zylinder nur sehr spärlich, zahlreiche Tuberkelbazillen.

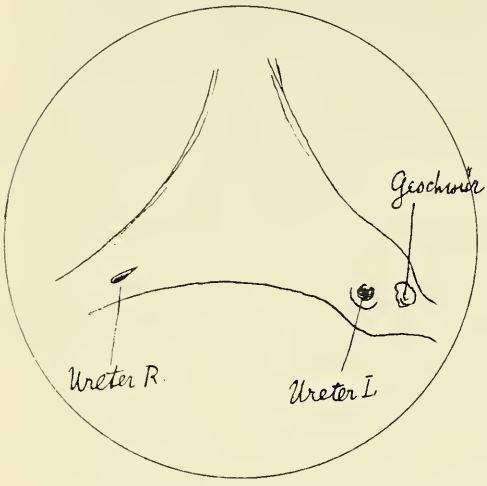

Fig. 28.
Tuberkulose der linken Niere.

Durchschnittliche Mengen in 24 Stunden ca. 1300 ccm.

18. XI. 1904. Cystoskopie um 8 Uhr 45 Min., Injektion von 20 ccm 0,4 %igem Indigkarmin.

Blase mit 150 ccm gefüllt, beim Versuch grösserer Füllung Schmerzen. Blasenschleimhaut überall hyperämisch, besonders im Grunde der Blase.

Die linke Uretermündung stellt einen mässig prominenten Wulst dar, auf dessen Höhe ein rundes Loch sich befindet; lateralwärts davon ist eine rote Stelle mit einem blassen Hof, offenbar ein tuberkulöses Geschwür (Fig. 28). Während man diese Mündung beobachtet, kann man erkennen, dass von Zeit zu Zeit, in Abständen von etwa 30 Sekunden, eine Wolke trüben farblosen Urins aus ihm ausgestossen wird. Bei einer solchen Eruption sah man deutlich, dass kleine käsige Bröckel mit herausgewirbelt wurden. Die Propulsionskraft dieses Strahles der linken Niere ist gut, offenbar liefert sie noch viel Wasser. Auffallend an dem Strahle der linken Niere ist ferner noch, dass er nicht gegen die Medianlinie der Blase, sondern nach lateralwärts gerichtet ist. Auch bei längerer Beobachtung sah man links nur trübe Massen, aber keine Indigkarminsekretion.

Die rechte Uretermündung ist normal gelagert, der von der rechten Niere gelieferte Strahl ist deutlich blau und erreicht 15 Minuten nach der Einspritzung schon eine intensive Kolorierung. Die Sekretion der rechten Niere ist etwas unregelmässig, insofern als einzelne grössere Pausen und darnach wieder häufigere und kräftigere Kontraktionen abwechseln, doch bleiben diese Unregelmässigkeiten in den Grenzen dessen, was man auch sonst bei normalen und besonders bei etwas gesenkten rechtsseitigen Nieren der Frauen beobachtet.

Sekretionen rechts:	1 Minute	25″
	3′	43″
	5′	15″

Sekretionen rechts:	7′	6″
		28″
		50″
	8′	5″
		12″
		31″
		55″

Die nach 30 Minuten abgelassene Blasenflüssigkeit misst 155 ccm und ist sehr deutlich blau. Der Gehalt an Indigkarmin entspricht etwa 0,0014%, es wurden also in der ersten halben Stunde etwa 2,2 mg ausgeschieden.

Mein Gutachten über den Fall lautet dann:

Nach obigem Befunde ist es zunächst sicher, dass die linke Niere krank ist, und zwar nicht nur sie, sondern auch ihr Ureter; sie liefert zu dem Urin in der Blase noch einen beträchtlichen Anteil, scheidet aber das Indigkarmin so gut wie gar nicht aus; dasselbe wird fast allein von der rechten Niere und zwar in ziemlich normaler Menge aus dem Körper herausbefördert. Die rechte Niere hat also die Fähigkeit harnfähige Stoffe aus dem Blute zu sammeln, nicht verloren; sie besorgt schon jetzt die sekretorische Arbeit der festen Stoffe im Körper ziemlich allein; wahrscheinlich wird ihr durch ihre kranke Schwester noch ein Plus von sekretorischer Arbeit aufgebürdet. Mit der Exstirpation der linken Niere wird die rechte wahrscheinlich entlastet werden.

Fig. 29.
Tuberkulöse Niere.

Die Blasentuberkulose ist so gering, auch die Kapazität der Blase eine so gute, dass auch von dieser Seite aus die baldige Entfernung der linken Niere geboten scheint, um eine weitere Erkrankung der Blase zu verhüten.

Wichtig dürfte die möglichste Entfernung der Ureters bis zur Blase sein.

Auf Grund dieses Urteils wurde am 22. XI. 1904 von Exzellenz Czerny die Nephrektomie ausgeführt. Schiefer Hypochondralschnitt. Die Freilegung und Luxation der wenig vergrösserten linken Niere gelingt ohne besondere Schwierigkeit auf extraperitonealem Wege. Die Capsula propria zum Teil durch frische Blutextravasate abgehoben (beim Vorziehen gequetschte Stellen). Der Ureter stark bleistiftdick, prall gefüllt, wurde 5—6 ccm unterhalb der Niere mit Seide abgebunden und durchtrennt. Dann Isolierung der Hilusgefässe, Abbindung derselben; Entfernung der Niere, Tamponade, Etagennaht.

Die exstirpierte Niere ist nur wenig grösser als normal. An der hyperämischen Oberfläche, namentlich am oberen Pol und nahe dem unteren Pol an der Hinterfläche Gruppen miliarer Tuberkel. Die aufgeschnittene Niere zeigt die entsprechenden Pyramiden in zwei käsige Abszesse umgewandelt, das Nierenbecken erweitert, hyperämisch, auch der Ureter bis zur Resektionsstelle mit stark geröteter und geschwollener Schleimhaut versehen, mit deutlich sichtbaren Tuberkeln (Fig. 29).

Der Verlauf war nach der Operation nur einige Tage lang durch Retention von Sekret hinter dem Tampon gestört, sonst ganz glatt. Die Urinmenge, am ersten Tage 800, steigt bald auf durchschnittlich 1100 ccm. Der Urin immer noch trübe, kann allmählich länger zurückgehalten werden.

Am 13. XII. wird die Patientin mit geheilter Operationswunde in sehr gutem Zustande zur Behandlung der Blasentuberkulose auf die innere Klinik zurückverlegt. Sie erfreute sich in der Folge einer guten Gesundheit.

Der folgende Fall, in dem das Resultat der Chromocystoskopie zwar nicht durch die Operation, aber durch die ½ Jahr später ausgeführte postmortale Autopsie kontrolliert werden konnte, verursachte besondere diagnostische Schwierigkeiten durch die weit vorgeschrittene Tuberkulose der Blase.

Nr. 12. 29jähriger Mann, P. P., von der Poliklinik des Herrn Hofrat Vierordt uns zur Begutachtung zugeführt, bemerkt seit März 1902 Brennen am Ende der Miktion und zunehmenden Harndrang. Anfangs April 1902 linksseitige Epididymitis. Keine Gonorrhöe, keine tuberkulöse Belastung.

Abgemagerter, kleiner, blasser Mann, über der linken Spitze hört man zähe Rhonchi.

Urin sauer, stark getrübt, Sediment eitrig, untermischt mit bröckligen, zum Teil etwas blutigen Flocken und Krümeln. Mikroskopisch reichlich Leukozyten, teils geballt, teils gleichmässig verteilt, wenig Epithelien, geringe Mengen von Albumen, keine Zylinder, keine roten Blutkörperchen, keine Tuberkelbazillen.

Linke Niere deutlich vergrössert, zur Hälfte zu umgreifen, respiratorisch unverschieblich. Rechte Niere glatt, anscheinend nicht vergrössert.

Eine Injektion von Indigkarmin (80 mg), welche am 30. I. gemacht wurde, um den Blasenurin in ½stündigen Intervallen auf seinen Indigkarmingehalt zu prüfen, ergab, dass die Sekretion schon in der ersten Viertelstunde begann, nach ½—¾ Stunden die Höhe erreichte und dann allmählich abklang. Von den injizierten 80 mg waren nach 1 Stunde 7,4 mg, nach 2 Stunden 11,4 mg ausgeschieden. Das entsprach den Werten, die man von normal arbeitenden Nieren erwarten musste, auch konnten wir keine sonstigen Anzeichen einer Niereninsuffizienz finden.

18. II. 1904. Injektion von 80 mg Indigkarmin; die Cystoskopie war erschwert

1. durch die rasche Trübung der Füllungsflüssigkeit der Blase,
2. durch sehr rasche Ausscheidung der blauen Farbe, was um so mehr ins Gewicht fiel, als
3. nur 80 ccm Füllung möglich war.

Trotzdem konnte man folgenden Befund erkennen: Die Blase war nicht entfaltet, die hintere und obere Wand der Blase lag wie ein Deckel über dem Trigonum, so dass zwischen beiden ein spaltförmiger, niedriger querliegender Zwischenraum entstand, in dessen Tiefe man die rechte Uretermündung liegen sah. Sie war normal geschlitzt und stiess häufige blaue Wolken aus, von denen mehrere deutlich verfolgt werden konnten. Sie in fortlaufender Reihe nach der Uhr zu zählen, war nicht möglich, da die ganze Beobachtung unter dauernder Irrigation stattfinden musste, auch gelegentlich wieder für einige Sekunden

nichts zu sehen war. Ich glaube nicht, dass eine Sondierung des rechten Ureters möglich gewesen wäre. Der ganze Blasenboden, einschliesslich des Trigonum war geschwürig. Die linken Uretermündung war ein unregelmässiger Bürzel, eine Sekretion wurde an ihm nicht beobachtet (vergl. Abbildung 30).

Wir rieten auf Grund dieses Befundes dem Patienten zur Nephrektomie, er konnte sich aber aus Ängstlichkeit nicht dazu entschliessen. Am 16. VII. 1904 starb er.

Die Sektion ergab eine alte tuberkulöse Affektion des linken Oberlappens der Lunge, eine vergrösserte Milz und kleine Ileumgeschwüre.

Fig. 30.

Blasentuberkulose bei Tuberkulose der linken Niere.

Die linke Niere ist beträchtlich vergrössert, die Kapsel enorm schwartig verdickt, beim Abziehen derselben reissen die erweiterten Kelche ein und entleeren einen dicken, rahmigen Eiter. Auf der Schnittfläche erscheinen Kelche und Becken stark erweitert, mit Eitermassen ausgefüllt, die Wandungen der Kelche zerklüftet. Linker Ureter stark fingerdick erweitert, die Schleimhaut mit starken Geschwüren bedeckt.

Die rechte Niere vergrössert, sehr weich, blutreich, frei von Tuberkeln, wahrscheinlich kompensatorisch hypertrophisch. Portale Drüsen vergrössert, zum Teil käsig. Leber vergrössert, ikterisch, Haut schwach ikterisch.

In der Blase mehrere Geschwüre, besonders eines an der Mündung des linken Ureters. In beiden Prostatalappen kleine Käseherde.

Der Sektionsbefund bestätigt die Richtigkeit unserer Diagnose. Der Vorschlag der Operation war sicherlich durchaus zweckmässig gewesen. Es ist zweifelhaft, ob ½ Jahr vor dem Tode die tuberkulöse Affektion der Lymphdrüsen und der Prostataherd schon bestand. Vielleicht hätte die Operation damals noch Heilung gebracht.

Nr. 13. Ch. Oe., 36jähriger Mann, verheiratet, gesunde Frau, vier Kinder leben gesund. Vor 18 Jahren Rippenfellentzündung, darnach gesund und leistungsfähig. Seit Ostern 1904 Schmerzen beim Urinlassen, wechselnde Trübung des Urins, gelegentlich Blutbeimischung. Keine Nierenschmerzen. In den letzten Monaten zunehmender Harndrang, zurzeit alle 1—1½ Stunde.

Behandlung mit internen Mitteln, Blasenspülungen etc. ohne Erfolg.

Blasser, magerer Mann, Habitus phthisicus. Hämoglobingehalt 65%. Beide Supra-Klavikulargruben etwas eingezogen, keine frischen Prozesse an den Lungen nachweisbar.

Die Nieren sind nicht palpapel, auch besteht in den Nierengegenden keine Schmerzhaftigkeit.

Urin sauer, stark trübe, ½ pro Mille Eiweiss, kein Zucker. Im Sediment zahlreiche Eiterkörperchen und rote Blutkörperchen, wenig Epithelien, keine Zylinder; Tuberkelbazillen trotz mehrfacher Untersuchungen nicht nachweisbar.

Chromocystoskopie und Injektion von 20 ccm 0,4%iger Indigkarminlösung.

Blase lässt sich mit 250 ccm füllen. Im Blasengrunde sieht man einige Geschwürchen, das Trigonum und die Gegend der Ureteren selbst ist ohne Geschwüre.

Die rechte Uretermündung liegt etwas nach hinten, an dem hinteren Abfalle des stark prominierenden Ligamentum inter-uretericum versteckt, so dass sie eine Zeitlang vergeblich gesucht und erst durch den leitenden Indigkarminstrahl gefunden wird. Den genauen Zeitpunkt des Eintritts der Blausekretion hatte man wegen der anfangs schlechten Orientierung nicht feststellen können, konnte sich aber leicht überzeugen, dass die Urinsekretion rechts eine regelmässige war und den Farbstoff in guter Konzentration lieferte.

Fig. 31.

Die linke Uretermündung bildet einen stark vorspringenden, verdickten Wulst mit kraterförmig klaffendem Lumen, das keine gefärbte Sekretion zeigt, wohl aber das Ausfliessen einer mit Eiterbröckel gemischten Flüssigkeit erkennen lässt.

Die Blasenflüssigkeit, eine halbe Stunde nach der Indigkarmininjektion abgelassen, ist deutlich blau. (250 ccm entsprechen in ihrer Intensität 0,001%; also 2,5 mg ausgeschieden.)

Nach diesem Befunde wurde die Diagnose auf eine Tuberkulose der linken Niere mit tuberkulöser Erkrankung des linken Ureters gestellt. Die Funktion der rechten Niere war eine gute, sie sonderte den Farbstoff in hinreichender Konzentration und in hinreichender absoluter Menge ab, so dass man die Exstirpation der linken Niere empfehlen musste.

Die Operation (11. Januar 1905) bot keine Besonderheiten. Die Niere war ohne besondere Schwierigkeiten auszulösen. Der Gefässstiel wurde in Masse unterbunden, der Ureter zuerst an der Niere durchtrennt und nachträglich noch 10 cm weit exstirpiert.

Die nebenstehend abgebildete Niere (siehe Abb. Fig. 31) hat an ihrem unteren Pol eine grössere Kaverne, zeigt eine Arrosion der meisten Papillenspitzen, ausserdem zwei keilförmige tuberkulöse Entzündungsherde im Parenchym. Die Schleimhaut des Nierenbeckens ist verdickt, hämorrhagisch, mit Eiter belegt, und von zahlreichen Tuberkeln durchsetzt. Der Ureter über bleistiftdick, seine Schleimhaut zum Teil käsig-ulzerös zerstört, zum Teil von Tuberkeln besät.

Der Wundverlauf war nicht günstig. Die Eiterung aus der Wunde, die durch den Stumpf des tuberkulösen Ureters unterhalten wurde, dauerte lange an und erforderte längere Zeit Tamponade und Drainage. Patient konnte sich nicht recht erholen, nach der vierten Woche wurde die Eiterung schlimmer, es bildeten sich im retroperitonealen Gewebe tuberkulöse Abszesse, die Kräfte gingen allmählich mehr und mehr zurück. Etwa drei Monate nach der Operation ist der Patient zuhause, wie es scheint an der tuberkulösen Phlegmone des retroperitonealen Gewebes und Generalisation der Tuberkulose, gestorben.

Nach dem postoperativen Verlaufe kann für den ungünstigen Ausgang die rechte Niere nicht verantwortlich gemacht werden; der Urin war nach der Operation fast ganz klar, ohne Eiweiss und wurde in durchschnittlichen Mengen von 1000—1200 ccm entleert.

Nr. 14. J. M., 19jähriger Kaufmann, stammt aus gesunder Familie, war nie schwer krank. Seit zwei Jahren wird nach dem Harnlassen öfters ein brennender Schmerz in der Glans penis bemerkt. Vor ½ Jahr plötzlich Hämaturie, schon vorher sollen sich manchmal am Ende des Harnstrahls Blutspuren gezeigt haben. Die Hämaturie verschwand nach einem Tag, aber seitdem bemerkte Patient eine Trübung des Urins. In der Folge stellte sich allmählich zunehmender Harndrang ein, die Blutungen wiederholten sich in kleineren Attacken, ohne ihn ernstlich zu stören, bis am 23. XII. 1905 eine neue schwere Hämaturie mit kompletter Retentio urinae eintrat, wegen deren Patient die Klinik aufsuchte.

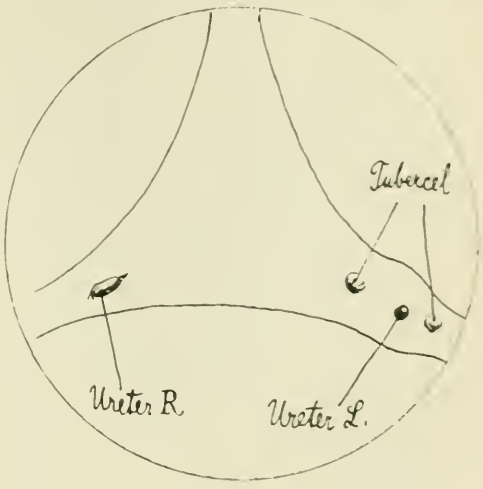

Fig. 32.

Gut aussehender junger Mann. An Herz und Lungen nichts Krankhaftes. Nieren nicht palpabel, Blase stark gefüllt, Katheter ohne Schwierigkeit, entleert fast reines Blut; durch Blasenspülung zahlreiche Blutgerinnsel entfernt, darnach spontanes Wasserlassen wieder möglich.

Um die Quelle der Blutung zu finden wurde die Cystoskopie ausgeführt (28. XII. 1904). Blase mit 150 ccm gefüllt, ohne besonderen Schmerz. Schleimhaut der Blase überall glatt, von normaler Beschaffenheit, das Trigonum wie gewöhnlich etwas gefässreicher. Nirgends ein Stein oder Tumor. Die rechte Uretermündung ist normal gelagert, ohne Besonderheit. Links glaubte ich zuerst zwei Uretermündungen zu sehen, konnte den Befund aber bei genauerer Beobachtung dahin deuten, dass nur das eine von den gesehenen Vertiefungen die linke Uretermündung darstellte, deren Ränder leicht gewulstet eine rundliche Öffnung umgaben. Das andere war ein stecknadelkopfgrosses, auf Tuberkulose verdächtiges Geschwürchen, das nach innen zu von der Uretermündung sass und bei genauerem Zusehen erkannte ich auch lateralwärts ein kleines, noch nicht ulceriertes Knötchen (Fig. 32). Der auf Grund dieses Befundes ausgesprochene Verdacht einer linksseitigen Nierentuberkulose fand in der genaueren Untersuchung des Urin seine Bestätigung. Derselbe war trübe, hatte ein spezifisches Gewicht von 1019, saure Reaktion; das Sediment bestand grösstenteils aus Eiterkörperchen, welche stellenweise gemeinsam mit geschwänzten Epithelien und Detritusmassen zusammengeballt sind. Keine Zylinder, keine Blasenepithelien, spärliche rote Blutkörperchen. Ziemlich reichlich Albumen, Tuberkelbazillen spärlich, aber sicher vorhanden.

In weiterer Verfolgung des Falles wurde am 31. XII. eine Chromocystoskopie vorgenommen. Man sah den rechten Ureter schon nach 8 Minuten in regelmässigen Abständen von 15—30 Sekunden einen kräftigen, allmählich dunkelblau werdenden Strahl sezernieren. Dagegen war links wohl eine Sekretion einer trüben, aber völlig ungefärbten Flüssigkeit zu konstatieren. Zur Kontrolle dieses Resultates wird am 16. I. 1905 der doppelseitige Ureterkatheterismus versucht. Rechts gelingt die Sondierung ganz leicht und liefert einen ganz klaren Urin, ohne Eiweiss, ohne Sediment, links gelingt es erst nach einiger Mühe die Spitze der Sonde in die Mündung des Ureters einzuführen, man konnte dann den Katheter aber nur 1 cm weit vorschieben, darnach war er wie in einer Striktur fest engagiert.

Weil nach dem Tuberkelbazillenfunde im Gesamturin die Diagnose einer Tuberkulose des Harntraktes ausser Zweifel stand, und weil die Beschaffenheit der linken Uretermündung, ihre wulstigen Ränder, ihre Enge, die Gruppierung von Tuberkeln um sie herum, die per rectum nachweisbare Verdickung des linken Ureters, und die mangelhafte Indigkarminsekretion übereinstimmend auf die linke Seite hinwiesen, musste die Diagnose auf eine Tuberkulose der linken Niere gestellt werden. Weil andererseits die rechte Niere sowohl nach dem Resultate des Ureterkatheters für gesund, als auch nach ihrer prompten Indigkarminausscheidung für funktionell ausreichend gehalten werden musste, so war die Nephrektomie indiziert.

20. I. 1905. Mit hypochondralem Schiefschnitt gelang es ohne Schwierigkeit, die Niere frei zu legen und vor die Wunde zu luxieren. Sie war um etwa 1/4 ihres Volumens vergrössert, am unteren Pol war sie leicht aus der Fettkapsel auszuhülsen, am oberen Pol bestanden derbe Adhäsionen, die erst mit einiger Mühe gelöst werden konnten. Der Gefässstiel wurde isoliert und nach Ligatur der Gefässe durchtrennt, so dass die Niere nur noch an dem fingerdicken, derbwandigen Ureter hing. Derselbe wurde unter Verlängerung des Schnittes in einer Länge von fast 20 cm ausgelöst, tief unten ligiert und abgetragen, die Wundhöhle tamponiert, die Muskeln mit Catgut, die Haut mit Seide vereinigt.

Aus der nebenstehenden Abbildung erkennt man, dass die Niere in ihren unteren 2/3 noch annähernd intakt aussah, dass die Erkrankung sich wesentlich auf den oberen Pol beschränkte. Hier war die Nierensubstanz speckig weisslich verfärbt, von zahlreichen Tuberkelknötchen durchsetzt und zeigte drei käsige Kavernen. Die Schleimhaut des Nierenbeckens und des Ureters war gerötet, zum Teil von Geschwüren besetzt, sonst mit dicht stehenden Tuberkeln ausgestattet, die nach abwärts allmählich an Häufigkeit abnahmen, aber bis an die Schnittfläche des Ureters heranreichten (Fig. 33).

Der Verlauf war abgesehen von geringen Temperaturschwankungen ungestört. Patient konnte nach drei Wochen in ein Genesungsheim entlassen werden.

Im Laufe des Sommers bildete sich in der Operationsnarbe ein kalter Abszess, der nach Inzision und Karbolätzung ausheilte. Patient erholte sich allmählich sehr gut und verspricht ganz gesund zu werden.

Das Verhalten des Urins bedarf noch einer Besprechung. Die 24stündige Menge bewegte sich in den ersten Tagen nach der Operation zwischen 900 und 1000 ccm, stieg dann allmählich auf 1400 bis 2000 ccm an. Merkwürdigerweise wiederholten sich die Blutungen, die den Patienten eigentlich in die Klinik geführt hatten, in den ersten drei Wochen nach der

Operation noch zweimal und im Juni hatte der Kranke abermals eine nicht unbedeutende Hämaturie. Unter Bettruhe und Nephritisdiät verloren sich die Blutungen schliesslich vollständig, der Urin wurde ganz klar, ohne jedes Sediment, enthielt aber dauernd noch Albumen in geringen Mengen.

Woher stammten die Blutungen?

Vor der Operation war man selbstverständlich geneigt, ihre Ursache in der tuberkulösen Niere zu suchen; als sie sich aber nach der Exstirpation wiederholten, konnte diese Erklärung nicht mehr aufrecht gehalten werden. Da die Affektion der Blase zu gering war, als dass man sie als Ursache heranziehen könnte, so gewinnt die Annahme an Wahrscheinlichkeit, dass die Ursache der Hämaturie in der rechten Niere liegt. Dass sie etwa auch tuberkulös affiziert sei, ist bei der guten Rekonvaleszenz nicht anzunehmen. Vielleicht sind diese Blutungen ätiologisch verwandt mit den Formen der Nierenblutung bei chronischer Nephritis.

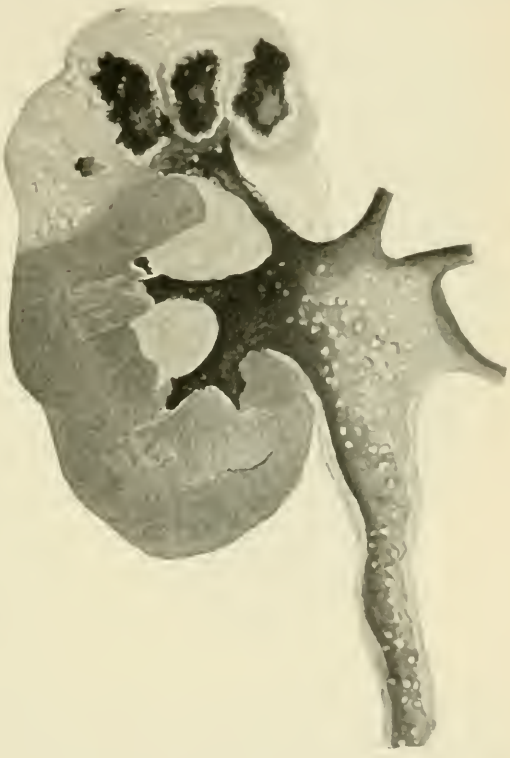

Fig. 33.

Nr. 15. K. H., 27jähriger Arztsohn, aus gesunder Familie stammend. Als 13jähriges Kind hatte Patient eine doppelseitige seröse Pleuritis mit chronischem Verlaufe (zuerst auf der einen, ½ Jahr später auf der anderen Seite), seitdem war er ganz gesund.

September 1903 Hämaturie nach einem strengen Manövermarsch während des einjährig-freiw. Jahres. Die Blutung verschwand, dann diente Patient das Jahr zu Ende. Darnach als Kaufmann tätig. Im November 1903 wird gelegentlich einer Untersuchung für die Lebensversicherung Albumen im Urin festgestellt, damals auch schon säurefeste Bazillen durch den Vater gefunden. Konsultation mit verschiedenen Ärzten, die dem Vater die Furcht vor Nierentuberkulose ausredeten. Dauernd trüber Urin, ab und zu deutliche Blutbeimischung.

Gut genährter, ziemlich kräftiger Mensch, wenig Durst, guter Schlaf, kein Harndrang, keine Schmerzen beim Urinieren. Über der rechten Lungenspitze etwas Dämpfung. Leib weich, Nieren nicht zu fühlen. Der Urin ist sauer, trübe, enthält 1‰ Albumen. Sediment besteht meistens aus Eiterkörperchen, einzelnen roten Blutkörperchen, wenig Epithelien, keine Zylinder, deutliche Tuberkelbazillen.

10. I. 1905. Chromocystoskopie (40 mg Indigkarmin). Blase lässt sich mit 250 ccm bequem füllen; in der Blasenschleimhaut finden sich keine Veränderungen, inbesondere keine Tuberkel oder Geschwüre. Die rechte Uretermündung ist etwas gerötet, aber schlitzförmig mit zartem Saum. Die linke Uretermündung ist rund, kraterförmig mit derben Rändern (vergl. Fig. 34).

Die Sekretion des Indigkarmin begann nach 8 Minuten auf der rechten Seite ganz deutlich und steigerte sich nach weiteren 3—4 Minuten zu tiefer Intensität. Die einzelnen Urinstösse waren kräftig und geschahen in ziemlich regelmässigen Intervallen. Auf der linken Seite konnten nur in grösseren Intervallen Urinsekretionen wahrgenommen werden, dieselben waren ungefärbt, die Untersuchung lieferte ein sehr klares Resultat, wurde nach 15 Minuten abgebrochen.

Einige Tage später wurde die Chromocystoskopie wiederholt; auch diesesmal rechts prompter Eintritt der Reaktion, rasche Steigerung zu voller Farbintensität, kräftige Stösse in regelmässigen Intervallen (gezählte Differenzen in Sekunden: 16, 23, 17, 25, 20). Links ab und zu ein Austritt von ungefärbter Flüssigkeit ohne Kontraktion der Uretermündung. Das nach 30 Minuten abgelassene Füllungswasser betrug 250 ccm und entsprach in seiner Farbintensität 0,0012%, es waren also in der ersten halben Stunde etwa 2,5 mg des Farbstoffes abgeschieden worden.

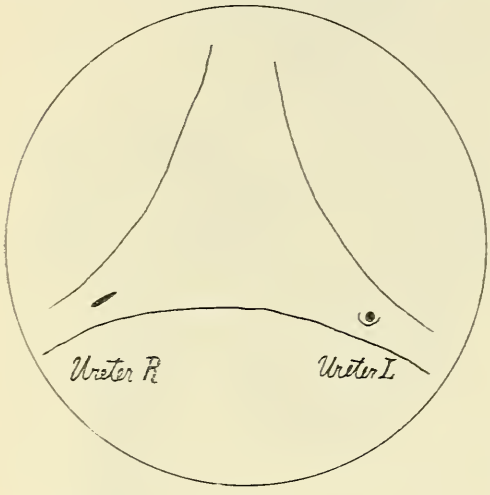

Fig. 34.

Nach diesem Befunde war kein Zweifel an der Diagnose: Linksseitige Nierentuberkulose. Die Funktion der rechten Niere, welche sich in der ersten halben Stunde allein an der Ausscheidung des Farbstoffes beteiligte, war vollkommen ausreichend, eine Blasentuberkulose noch nicht vorhanden, der Fall also so recht zur Nephrektomie geeignet.

Auf Wunsch des Vaters führte ich bei dem Patienten auch noch den doppelseitigen Ureterenkatheterismus aus und fand: Links dringt der Katheter leicht bis zur Niere vor, es entleert sich anfangs mehr, später etwas weniger Urin, der trüb ist, schleimige Flocken absetzt, nicht ganz klar zentrifugiert und beim Kochen nach Filtration ziemlich viel Albumen enthält. Mikroskopisch: Eiterkörperchen, spärliche rote Blutkörperchen, keine Zylinder, wenig Epithelien, Tuberkelbazillen in Zöpfen. Rechts dringt der Katheter 8 cm weit ein, liefert etwas weniger Urin als links, welcher ebenfalls trübe ist und allmählich mehr und mehr Blut enthält (artifiziell).

Mikroskopisch: nur Ureterepithelien (durch das Instrument abgestreift) und Erythrozyten, keine Eiterkörperchen, keine Zylinder, kein Eiweiss.

Damit war das Resultat der Chromocystoskopie bestätigt. 19. I. Nephrektomie mit lumbalem Schiefschnitt, ohne Besonderheit. Der Ureter wird dicht an der Niere abgetrennt. Er ist verdickt, an der Schnittfläche noch krank. Die exstirpierte Niere (vergl. Fig. 35) enthielt am unteren Pol eine walnussgrosse mit trüber Flüssigkeit gefüllte Cyste, am oberen Pol eine käsige Kaverne. Schleimhaut des Nierenbeckens geschwollen, mit Tuberkeln besetzt.

Der Verlauf war ganz glatt. Der Urin war vom Tag der Operation ab dauernd eiweiss- und eiterfrei. Nach drei Wochen mit geheilter Wunde entlassen. Zu Hause bildete

sich in der Operationsnarbe noch nachträglich ein Abszess, der nach Inzision ausheilte. Im Juli 1905 stellte sich Patient im besten Allgemeinbefinden vor. Der Urin war ganz klar, ohne Eiweiss, konnte die ganze Nacht gehalten werden.

In diesem Falle, der noch unter die beginnenden Nierentuberkulosen zu rechnen ist, hatte die Chromocystoskopie eine vollständig einwandfreie und genügende Grundlage für Diagnose und operative Indikationsstellung geliefert.

Nr. 16. R. H., 41jähriges Fräulein, war angeblich nie schwer krank. Seit zwei Jahren leidet die Patientin an zunehmendem Harndrang und Brennen beim Urinieren. Der Urin war seitdem trübe, mit wolkigem Bodensatz. Längere Zeit wegen Blasenkatarrh behandelt, ohne Erfolg.

Gesund aussehende, kräftig gebaute Person im besten Ernährungszustand, an Lungen und Herz nichts Besonderes. Abdomen ohne Besonderheit. Nieren nicht palpabel. Urin sauer, trübe, spezifisches Gewicht 1015, ziemlich reichlich Albumen. Mikroskopisch: Meistens Leukozyten, spärliche Erythrozyten, spärliche Plattenepithelien, keine Zylinder, reichlich Tuberkelbazillen.

18. III. 1905. Chromocystoskopie. (80 mg Indigkarmin.) Die Blase lässt sich mit 150 ccm füllen, darüber hinaus entstehen Schmerzen. Die Blasenschleimhaut ist, besonders in ihrem unteren Teile, diffus gerötet, so dass man die Gefässzeichnung nicht erkennt. Auch sind die Grenzen zwischen Trigonum und den benachbarten Blasenabschnitten vollständig verwischt. Man erkennt in der linken Hälfte der Blase einige mit Fibrinfetzen belegte Ulzerationen, die rechte Blasenhälfte ist ohne wirkliche Geschwürsbildung.

Fig. 35.

Die rechte Uretermündung ist als dunkler Punkt in einem diffus roten Felde zu erkennen, besonders da der Indigkarminstrahl sie markiert. Ohne denselben wäre sie nicht leicht aufzufinden. Sie ist klein, zart, die feine, lippenförmige Umrandung durch das entzündliche Ödem der Blasenschleimhaut aufgequollen. Der aus ihr austretende Urinstrahl ist gegen die Medianlinie zu gerichtet. Die linke Uretermündung findet sich an der entsprechenden Stelle der anderen Seite, sie bildet einen von gewulsteten Rändern umgebenen Krater. Rektalwärts von ihr liegt in nächster Nähe eines der beschriebenen Geschwüre. Die Indigkarminsekretion beginnt auf der rechten Seite schon nach 5 Minuten, die Stösse sind kräftig, deutlich blau, abgesehen von kleinen Unregelmässigkeiten folgen sie sich in Intervallen von 20—30 Sekunden. Die linke Uretermündung sezerniert bis 30 Minuten nach der Injektion kein Indigkarmin, wohl aber eine farblose, trübe Flüssigkeit.

Das nach einer halben Stunde abgelassene Füllungswasser der Blase beträgt 200 ccm, ist deutlich blau, entspricht 0,0008% Es wurden also in der ersten halben Stunde ca. 1,6 mg Indigkarmin ausgeschieden.

Nach diesem Befunde konnte die Diagnose mit Sicherheit auf eine Tuberkulose der linken Niere mit Ureteritis und Cystitis tuberculosa gestellt werden.

Nachdem in dem Zeitraume der Beobachtung die Ausscheidung des Indigkarmins allein von der rechten Niere besorgt wurde, und andererseits die Kontrolle der in diesem Zeitraum sezernierten Indigkarminmenge einen vollkommen ausreichenden Wert ergab, und auch bei der robusten Patientin alle sonstigen Zeichen von Niereninsuffizienz fehlten, so war der Fall für eine Nephrektomie gut geeignet.

19. III. 1905. Lumbaler Schiefschnitt. Die Niere, mit der Fettkapsel innig verwachsen, wird aus der fibrösen Kapsel herausgeschält und vor die Wunde luxiert. Dann wird der Hilus frei präpariert, zuerst das Gefässbündel ligiert und dann der Ureter, der stark verdickt ist, vorgezogen und in einer Länge von 15 cm mit samt der Niere entfernt (Ureter mit Thermokauter durchschnitten). Tamponade, Etagennaht.

Fig. 36.

Die extirpierte Niere (vergleiche Fig. 36) ist durch die Operation von der fibrösen Kapsel entblösst, letztere hängt umgeschlagen am Hilus. Länge der Niere 12 cm, Breite 6 cm, Dicke 3,5 cm. Am oberen Pole besonders viel, aber auch sonst über die Niere zerstreut zahlreiche Tuberkelknötchen durch die Rinde durchschimmernd. Etwa in der Mitte der Niere bemerkt man eine eingezogene, einem alten Infarkte ähnliche Stelle. Aufgeschnitten zeigt sich der obere Pol eingenommen von zwei fast walnussgrossen, mit käsigem Eiter gefüllten Kavernen, die mit dem Nierenbecken kommunizieren. Das Nierenparenchym im Bereich der Kavernen ist blass, speckig aussehend, zeigt zahlreiche Tuberkel. Die eingezogene Stelle in der Mitte der Niere besteht aus Fettgewebe und trägt einen eingekreideten Käseherd. Die untere Hälfte der Niere zeigt ein blasses Parenchym mit eingestreuten Tuberkeln, eine Papillenspitze ist deutlich arrodiert. Das Nierenbecken ist dilatiert, seine Schleimhaut in grosser Ausdehnung ulzerös zerstört. Der anschliessende Ureter ist bleistiftdick, seine Schleimhaut trägt deutlich fühlbare und sichtbare miliare Tuberkel. Die Erkrankung geht bis zur Schnittstelle und sicherlich auch noch zu dem untersten zurückgelassenen Abschnitte des Ureters.

Der Verlauf war abgesehen von einer durch Abszessbildung verlangsamten Heilung der Wunde ungestört. Die Urinmenge am ersten Tage nach der Operation 300 ccm, hob sich bald auf 1000—1200 ccm. Der Urin war wochenlang noch immer trübe, die Blase wurde regelmässig mit Instillationen von Jodoformöl behandelt. Nach sechs Wochen wurde die Patientin entlassen. Als sie sich im August 1905 wieder vorstellte, war die Operationswunde fest verheilt, das Aussehen der Patientin sehr gut, der Urin klar, ohne Eiweiss.

Nr. 17. 21jähriger Zigarrenmacher, F. J., Vater im Jahre 1892 an Lungenleiden gestorben. Patient selbst war immer gesund gewesen, bis er im Januar 1905 von starkem Harndrang befallen wurde, er musste alle halbe Stunde den Urin lassen, auch des Nachts, hatte dabei Brennen vorne im Gliede. Der Urin ist seitdem trübe, zeigt öfters Blutbeimischung. Allmählich besserte sich der Harndrang etwas, doch auch jetzt muss der Patient noch 2—3mal des Nachts aufstehen.

Grosser Mensch mit kräftigem Knochenbau und etwas phthisischem Habitus. Schallverkürzung der linken Lungenspitze, keine frischen Prozesse auf den Lungen. Kein Husten, kein Auswurf, kein Fieber.

Auch bei sorgfältigster Untersuchung kann man die Nieren nicht fühlen, auch keinen Unterschied zwischen rechts und links nachweisen.

Der Urin ist sauer, enthält reichlich Albumen. Die starke Trübung, die er zeigt, besteht wesentlich aus Leukozyten, einigen roten Blutkörperchen, vielen geschwänzten Epithelien, keinen Zylindern, Tuberkelbazillen gefunden.

30. V. 1905. Chromocystoskopie (80 mg Indigkarmin).

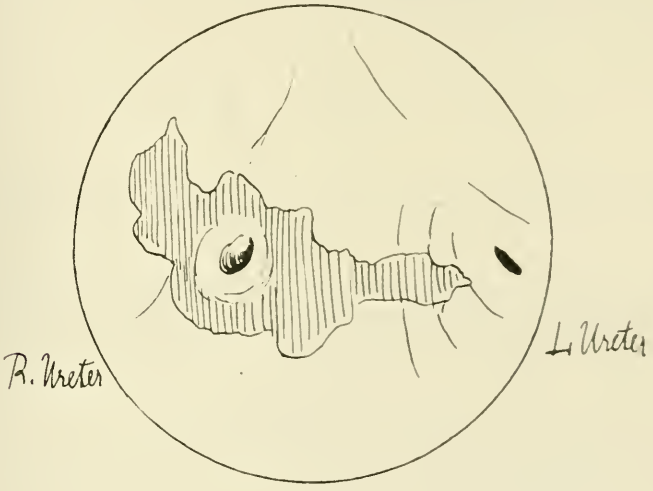

Fig. 37.

Die Blase lässt sich mit 170 ccm füllen, darüber hinaus Schmerzen. In den oberen Partien der Blase nach dem Scheitel zu, bemerkt man schon eine etwas fleckige Röte der Schleimhaut durch starke Injektion, welche sich gegen den Grund der Blase zu steigert und im Trig. vesicae am stärksten ist. Die rechte Ureterleiste springt als ein sehr deutlicher Wulst in die Blase vor, trägt an ihrer medialen Seite ein klaffendes kraterförmiges Ostium. Letzteres liegt innerhalb einer länglichen Geschwürsfläche mit ausgenagtem etwas aufgeworfenem Rande und weisslich belegtem Grunde. Von diesem heben sich einige Fibringerinnsel und Blutkoagula ab. Eine Versprengung von Knötchen in der Schleimhaut ist nicht zu sehen. Das Geschwür zieht mit einem Ausläufer nach der linken Uretermündung hin und hat hier anscheinend durch schrumpfende Heilungsvorgänge eine Schleimhautfalte an sich herangezogen, bleibt aber noch etwa ½ cm von der linken Uretermündung entfernt. Letztere ist etwas nach rechts verzogen aber normal konfiguriert, und steht dauernd etwas offen (Fig. 37).

Die Sekretion des Farbstoffes beginnt nach 6 Minuten durch die linke Niere: anfangs dünn, wird die Konzentration des Farbstoffes bald stärker, so dass 20 Minuten nach der Injektion annähernd das Maximum der Blaufärbung erreicht ist. Die beobachteten Inter-

valle sind auf dem untenstehenden Schema verzeichnet. Die einzelnen Urinstösse sind von etwas verschiedener Kraft, einzelne kleiner, andere auffallend lang und kräftig, zeigen auch manchmal eine Remission und nachfolgende Verstärkung ihrer Welle, so dass der Typus etwas an den oben im Falle 9 ausführlicher beschriebenen erinnert (vergl. Fig. 38). Dabei ist der Schluss der Mündung nicht vollständig prompt, so dass öfters etwas Urin nachsickert. Die Intervalle sind etwas verschieden. Während einer Beobachtungsdauer von 20 Minuten wird auf der rechten Seite keine gefärbte Urinsekretion beobachtet, auch kein Austreten von Eiter oder einer farblosen Flüssigkeit.

Das nach 30 Minuten abgelassene Füllungswasser der Blase betrug 200 ccm und war deutlich blau. (0,001 %, also 2 mg Substanz.)

Nach der Anordnung des Geschwürs in der Blase und nach den Veränderungen der rechten Uretermündung ist an der Diagnose einer rechtsseitigen Nierentuberkulose kein Zweifel. Die linke Niere ist leider nicht ganz unverdächtig. Schon das Klaffen der linken Uretermündung dürfte zur Vorsicht mahnen, besonders aber erregt der Ausscheidungstypus den Verdacht einer entzündlichen Nierenreizung, vielleicht sogar einer beginnenden tuberkulösen Entzündung. Nachdem aber das Allgemeinbefinden des Mannes ein sehr gutes ist und Zeichen von einer Insuffizienz der linken Niere fehlen, kann man

Fig. 38.

Ausscheidung einer rechtsseitigen Nierentuberkulose. Links langdauernde Urinstösse, rechts keine Sekretion von Indigkarmin.

sich nicht gut entschliessen, ihn als inoperabel zu bezeichnen. Die Ausscheidung wird in der ersten halben Stunde von der linken Niere allein und zwar sehr prompt besorgt, so dass das in dieser Zeit produzierte absolute Quantum des Farbstoffs, wie die kolorimetrische Bestimmung ergibt, durchaus der Norm entspricht. Ich entschloss mich deshalb zur Nephrektomie.

Das Vorziehen der vergrösserten und eitergefüllten Niere war durch derbe Verwachsungen mit der Fettkapsel erschwert, gelang aber schliesslich doch, ohne dass die Niere platzte. Der Ureter, über bleistiftdick, wird dicht an der Niere abgebunden und in die Haut eingenäht, der Gefässstiel zuerst in Masse, dann die einzelnen Gefässe isoliert unterbunden. Tamponade, Etagennaht. Die exstirpierte Niere etwa zweifaustgross, bestand aus konfluierenden, käsigen Kavernen, von sezernierendem Parenchym war so gut wie nichts zurückgeblieben. Das Nierenbecken mit dickem Eiter gefüllt, seine Schleimhaut verdickt, mit Tuberkeln besetzt.

Verlauf: Die linke Niere genügte vollständig zur Bereitung des Urins. Die Mengen bewegten sich vom Tage der Operation ab um 1000—1200—1500 in 24 Stunden. Der eingenähte Ureterstumpf zog sich in die Wunde zurück und wird wohl die Ursache nachträglicher Abszessbildungen gewesen sein, welche eine Exkochleation und Karbolätzung der Wunde zwei Monate später notwendig machten. Darnach rasche Heilung, so dass Patient drei Monate nach der Operation in gutem Allgemeinbefinden in ein Solbad entlassen werden konnte. Behandlung der Blasentuberkulose mit Kollargol mit gutem Erfolg. Der Urin war bei der Entlassung noch trübe und eiweisshaltig. Die Blasentenesmen wesentlich gebessert.

Nr. 18. C. M., 30jährige Architektenfrau, eine Fehlgeburt vor vier Jahren, seitdem leidend, zuerst allerlei nervöse Symptome. Seit einem Jahr zunehmende Blasenbeschwerden, als Blasenkatarrh behandelt, heftige Durchfälle dabei, schon viermal von Spezialisten cystoskopiert, ohne klares Resultat.

Gut gewachsene Frau, etwas kränklich aussehend. Rechte Lungenspitze verdächtig.

Linke Niere tiefstehend, deutlich verschieblich bei der Atmung, glatte Oberfläche, nicht druckschmerzhaft.

Rechte Niere ist respiratorisch unverschieblich, stellt eine undeutliche Resistenz dar, die wegen Mangels scharfer Konturen nicht deutlich zu umtasten, aber doch als vergrösserte Niere zu erkennen ist.

Der Urin wird in zweistündigen Pausen gelassen, enthält wechselnde Mengen von Blut, ist sauer, stark getrübt, sein Sediment besteht aus gut erhaltenen roten, teils gut erhaltenen, teils zerfallenen weissen Blutkörperchen; Blasenepithelien und geschwänzte Epithelien, keine Zylinder. Viel Albumen, Tuberkelbazillen gefunden.

Chromocystoskopie (80 mg Indigkarmin).

Blase mit 150 ccm in maximo zu füllen.

Die rechte Uretermündung liegt als eine mit wulstigen Rändern umgebene kraterförmige Öffnung auf der stark vorspringenden, verdickten, lebhaft geröteten Ureterleiste. In der Nachbarschaft finden sich konfluierende Schleimhautulzerationen, an welchen

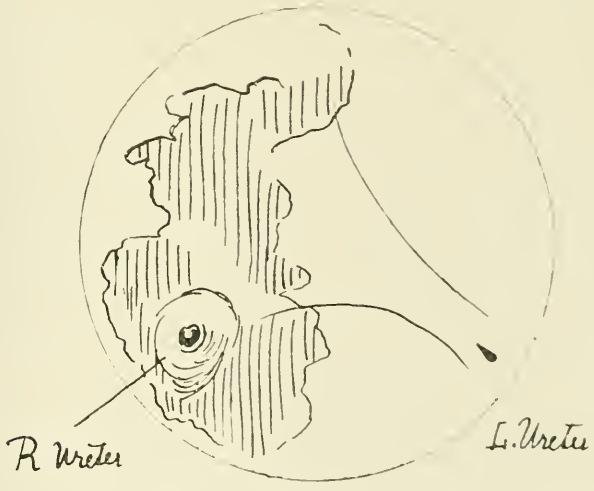

Fig. 39.

zum Teil fibrinöse Fetzen, zum Teil Blutgerinnsel anhaften. Von der Geschwürsfläche gehen stark wuchernde Granulationen aus, welche auf Ungeübte leicht den Eindruck von papillomatösen Tumoren machen könnten. Das Geschwür hat keinen scharfen Rand und erstreckt sich in den retrosymphysären Teil der Blase. Das Ligamentum interuretericum springt stark vor, hinter ihm ein ziemlich tiefer Bas-fond. Die seitlichen Partien der Blase sind nach den Seiten hin stark ausgebuchtet (vergl. Fig. 39).

Die linke Uretermündung ist von dem Geschwür nicht einbezogen, sie ist schlitzförmig mit zartem Saum.

Schon fünf Minuten nach der Indigkarmininjektion beginnt auf der linken Seite die Sekretion eines blauen Strahles, der bald tintenblau wird, er ist von geringer Vehemenz, kurzer Dauer, promptes Öffnen, prompter Verschluss der Uretermündung, regelmässige Intervalle von ca. 20—30 Sekunden. Die Farbwolke, zur Ruhe gekommen, mischt sich mit der Blasenfüllung nicht, sondern lagert sich in den tiefsten Teil der Blase.

Die rechte Ureteröffnung sezerniert auch bei längerer Beobachtung keinen Urin.

Nach diesem Ergebnis war weder an der Diagnose noch an der Indikation ein Zweifel: tuberkulöse Geschwüre um den rechten Ureter gruppiert, Trigonum asymmetrisch, rechte Ureterpapille erkrankt: Tuberkulose der rechten Niere mit tuberkulöser Ureteritis.

Ausscheidung des Indigkarmins sehr prompt, sammelnde Kraft der linken Niere sehr gut, Ausscheidungstypus sehr regelmässig und ruhig, in der ersten halben Stunde ist die Ausscheidung des Indigkarmins allein von der linken Niere besorgt und die in diesem Zeitraum ausgeschiedene Menge entspricht durchaus der Norm.

Daraufhin wurde am 6. VII. mit einem hypochondralen Schiefschnitt die rechte Niere exstirpiert. Sie war wenig beweglich, stark vergrössert, liess sich aus der Fettkapsel ausschälen, nur die beiden Pole waren stärker fixiert, so dass hier die Kapsel abgestreift wurde. Am oberen Pole eine eigrosse, seröse Cyste, die platzte. Die Kelche stark erweitert, fluktuierend. Der Ureter fingerdick mit verkästem Lumen, wurde in einer Länge von 2 cm mitgenommen. Die exstirpierte Niere ist 13 : 6 : 6 cm gross, im erweiterten Becken käsig-eitriger Urin, Kelche und Pyramiden in Eitersäcke verwandelt, von sezernierendem Parenchym fast nichts mehr erhalten.

Der Verlauf war von seiten der linken Niere ungestört. Die Urinmengen, anfangs 700, stiegen nach acht Tagen auf durchschnittlich 1500. Der Urin enthielt viel weniger Eiter als vor der Operation, öfter zeigte er noch Blutgehalt, was offenbar von dem Blasengeschwür herrührte. Die Heilung der Wunde vollzog sich gut bis auf die Gegend des Ureterstumpfes, welche noch Eiter produzierte, als die Patientin vier Wochen nach der Operation entlassen werden konnte.

Blicken wir zurück, so sehen wir, dass in den 13 Fällen, welche der Cystoskopie zugänglich waren, die Chromocystoskopie jedesmal die Aufklärung über Diagnose und Indikationsstellung vermittelt hat. In einem Teile von ihnen war die Methode allein zur Anwendung gekommen, in einem anderen Teile war sie durch andere Untersuchungen kontrolliert oder ergänzt worden. Das schriftliche Protokoll, das ich jeweils von dem Resultat meiner Untersuchungen und von der Indikationsstellung deponiert habe, hat in allen Fällen das richtige getroffen. In einem Falle, der nicht zur Operation kam, ist es durch spätere Autopsie in mortuo bestätigt worden, in den übrigen 12 Fällen hat die Exstirpatian der tuberkulösen Niere und der postoperative Verlauf die Resultate der Untersuchung verifiziert. Der eine Todesfall, der sich drei Monate nach der Operation ereignete, ist nicht einer Insuffizienz der zurückgebliebenen Niere, sondern einer retroperitonealen Tuberkulose ausgehend von dem Ureterstumpf zuzuschreiben. Der andere Todesfall, 1½ Jahre nach der Operation, kann auch nicht mit der Untersuchungs- sondern vielleicht eher mit der Operationsmethode (Nierenresektion) in Verbindung gebracht werden.

Nierensteine.

Meinen folgenden Ausführungen möchte ich eine kurze Bemerkung vorausschicken. Nachdem die vorliegende Arbeit nicht vom Gesichtspunkte der Ätiologie oder der pathologischen Anatomie oder der Therapie aus, sondern lediglich vom Gesichtspunkte der Diagnostik aus geschrieben ist, so würde eine Abweichung von der gewöhnlich üblichen Einteilung der Nierenkrankheiten mit der diagnostischen Zusammengehörigkeit meiner Fälle eigentlich besser übereinstimmen. Denn die Einteilung der Krankheiten nach verschiedenen Krankheitsbildern hat etwas Retrospektives an sich und ist erst möglich, wenn die Fälle alle erledigt und klar zu überblicken sind, entspricht aber nicht dem Wege, welchen die Diagnose durch das Chaos der zur Beobachtung kommenden Fälle nimmt. So gibt es z. B. zahlreiche Nierenerkrankungen, welche nach der üblichen Einteilung in die verschiedensten Kapitel einzureihen sind, vom diagnostischen Standpunkte aber zusammengehören, indem sie sich zu Anfang der Beobachtung alle in einem gemeinsamen Symptome, in der Nierenkolik, vereinigten. Eine andere Gruppe von Fällen kommt unter dem gemeinsamen Symptom der Hämaturie zur Kognition usw. Ich habe versucht, mein Material im Sinne der diagnostischen Zusammengehörigkeit nach grossen Symptomengruppen zu ordnen, bin aber davon wieder abgekommen, weil das, was auf der einen Seite an logischer Exaktheit gewonnen wird, auf der anderen Seite an praktischer Übersichtlichkeit verloren geht. So habe ich das gewöhnliche Einteilungsprinzip beibehalten.

Die Erfahrungen, welche ich mit der Chromocystoskopie in dem Gebiet der Nephrolithiasis habe machen können, sind nur zum kleinsten Teile vorbedachten Überlegungen entsprungen. Denn an und für sich kann man selbst bei einer sehr optimistischen Auffassung des Wertes der

Methode nicht recht einsehen, wie man aus einer Beobachtung der Indigkarminausscheidung im cystoskopischen Bilde Anhaltspunkte für die Diagnose von Konkrementen in den Nieren erlangen könnte. Meine Beobachtungen sind zum grössten Teile mehr zufälliger Art gewesen, indem ich bei allen möglichen, diagnostisch dunkeln Erkrankungen des Unterleibs und der Harnwege die Chromocystoskopie anwandte, sind aber gerade in einigen von diesen Fällen um so wertvoller geworden, als sie das diagnostische Bemühen in die richtige Spur leiteten. Und wenn auch die Chromocystoskopie zur Frage eines eventuellen Nierensteinleidens im besten Falle nur ein indirektes Symptom beitragen kann, so hat sie mir doch öfters durch den Nachweis von einseitigen Störungen der Nierenfunktion die Basis geliefert, auf welcher sich dann die Diagnose des Nierensteins ausbauen liess.

Israel hat in seiner Klinik der Nierenkrankheiten in sehr klarer Weise den Weg dargelegt, der zur Diagnose des Nierensteins führt, er bezeichnet sie als eine der schwierigsten Aufgaben auf dem an diagnostischen Fallstricken überreichen Gebiet der Nierenpathologie. Seine Ausführungen teilt er in zwei Abschnitte: a) Die Diagnose der Nierensteinkolik, b) die Diagnose der chronischen Nierensteinerscheinungen und betont in dem ersten Abschnitt, dass der Arzt, der sich einer eventuellen Nierensteinkolik gegenübersieht, vor allem die Frage zu erledigen hat, ob die betreffende Kolik auch wirklich eine Nierenkolik ist. Diese Frage klingt lächerlich selbstverständlich, sie muss aber gestellt werden, wenn man nicht fehlgehen will. Sie ist nicht so leicht zu beantworten, wie der weniger Erfahrene zu glauben geneigt ist. Die Gallenblase, der Wurmfortsatz, das Pankreas, der Magen, der Darm, die Genitalien können ebenso wie verschiedene Erkrankungen des Nervensystems täuschend ähnliche Koliken verursachen. Weder die Art des Schmerzes, noch dessen Heftigkeit, noch die Bahnen, in die er ausstrahlt, haben etwas absolut Charakteristisches. Urinverhaltungen können ebenso gut bei anderen Erkrankungen, z. B. bei Appendicitis vorkommen; Meteorismus und ileusähnliche Erscheinungen finden sich bei Nierenkoliken so ausgesprochen, dass eine Verwechselung mit einer Peritonitis wohl möglich ist. Kurz, der diagnostischen Schwierigkeiten gibt es eine grosse Zahl.

Palpable Veränderungen der Niere, Druckschmerzhaftigkeit derselben und abnorme Befunde im Urin sind die wesentlichsten Momente, an welchen man die Nieren als Sitz der Kolik erkennt, bedürfen aber eines erfahrenen Untersuchers, wenn sie nicht zu Täuschungen Anlass geben sollen und führen auch nicht in allen Fällen zum Ziel.

Ist man dazu gekommen die fragliche Kolik mit Sicherheit als Nierenkolik zu erkennen, dann bereitet die Differentialdiagnose zwischen den verschiedenen Ursachen der Nierenkoliken noch erhebliche Schwierigkeiten. Handelt es sich um eine intermittierende Hydronephrose, um eine Pyonephrose, um einen Nierentumor, um einen Schmerzanfall in einer chronisch entzündeten Niere, um eine beginnende Tuberkulose, sind Fragen, die im gegebenen Falle nicht immer leicht zu erledigen sind, für deren Entscheidung sich aber aus einer genauen Untersuchung Anhaltspunkte gewinnen lassen. Koliken bei Hydronephrosen zeichnen sich durch eine deutlich fühlbare Geschwulst aus, bei Pyonephrosen findet man öfters im Anfall klaren, nach dem Anfall eitrigen Urin, bei Koliken durch Nierentumoren finden sich meistens Blutgerinnsel in Form von Ureterausgüssen, bei Tuberkulose findet man mit dem Cystoskop charakteristische Veränderungen, oder hat andere Zeichen, wie den Befund von Tuberkelbazillen im Urin. Die reine Steinkolik zeichnet sich im Gegensatz zu allen diesen Formen durch den Mangel positiver Symptome aus, so dass ihre Diagnose wesentlich auf dem Wege der Exklusion zustande kommen muss. Heute ist durch die Ausbildung der Röntgenographie, welche mittelst des Blendenverfahrens zu einer erstaunlichen Sicherheit und Klarheit der Aufnahmen gelangt ist, ein positives Symptom, der direkte Nachweis des Steines auf der Platte, hinzugekommen. Dass selbst dieses Symptom täuschen kann, beweist ein weiter oben im Kapitel Tuberkulose mitgeteilter Fall, wo ein kreisrunder scharf gezeichneter Schatten zur Diagnose eines Nierensteines verleitet, sich aber bei der Operation als verkreideter Käseherd entpuppt hat.

Überblicken wir die geschilderte Kette diagnostischer Erwägungen, so sehen wir, dass die Stelle, an welcher die Chromocystoskopie als brauchbares Glied in die Reihe eingeschaltet werden könnte, ganz am Anfange liegt, wo es sich um die Feststellung des renalen Charakters einer fraglichen Kolik handelt. Wenn man z. B. einem Falle von rechtsseitiger Unterleibskolik gegenübersteht und die klinische Untersuchung keine bestimmten Anhaltspunkte ergibt, so wird man sich von einer Chromocystoskopie besonders dann Aufschlüsse erwarten dürfen, wenn man sie noch während des Schmerzanfalles ausführen kann. Findet man bei einer solchen Untersuchung auf der Seite des Schmerzes das Fehlen der Nierenfunktion, so ist der Schluss sehr naheliegend, dass die Niere der Sitz der Kolik ist und dass irgend ein mechanisches Hindernis des Urinabflusses (Knickung, Stein etc.) eine Stauung des Urins im Nierenbecken und damit die fragliche Kolik erzeugt.

Ist umgekehrt die Funktion der Niere während des Anfalles intakt,

so kann man alle die Koliken aus mechanischen Gründen ausschliessen und die Wahrscheinlichkeit, dass die Niere Ursache der Kolik ist, wird recht gering. Man hätte vielleicht zu überlegen, ob es sich um eine der Koliken handeln könnte, welche Israel als Koliken bei freiem Abfluss zusammenfasst, und welche wesentlich durch entzündliche Zustände und kongestive Schwellungen des Organs erzeugt werden. Es ist aber nicht gut denkbar, dass während eines solchen Zustandes die Urinsekretion der befallenen Niere ungestört weiter geht. Man wird also im allgemeinen von der Chromocystoskopie während eines fraglichen Kolikanfalles einen ganz bestimmten Aufschluss über den Sitz der Kolik erwarten dürfen, denn einerseits wird sich die Niere, wenn sie der schuldige Teil ist, durch Störungen ihrer Funktion verraten, andererseits wird man, wenn die Funktion der Niere während des Anfalles intakt ist, die Ursache der Kolik in anderen Organen suchen müssen.

Natürlich ist nicht zu vergessen, dass die Chromocystoskopie während des Anfalles, besonders wenn derselbe mit Fieber verbunden ist, nicht immer ausgeführt werden kann. Man wird in jedem Falle das Pro und Contra zu erwägen haben. Sehr häufig ist ihre diagnostische Hilfe während der Schmerzattacke auch nicht nötig, weil ein erfahrener Beobachter gerade während des Anfalles durch sorgfältige sonstige Untersuchung eine Reihe charakteristischer Krankheitszeichen herausfinden kann. Immerhin haben wir, wie die unten mitgeteilten Fälle zeigen, einige Male mit Erfolg von der Chromocystoskopie während der Kolik Gebrauch gemacht.

Die Chromocystoskopie liefert auch brauchbares Beobachtungsmaterial, selbst wenn sie erst nach Ablauf des Anfalles möglich ist. Denn die Niere ist, wie sich in mehreren meiner Fälle ergeben hat, auch während der ersten Tage nach dem Kolikanfall, wenn der Urinabfluss wieder frei geworden ist, in ihrer funktionellen Tätigkeit alteriert und drückt das in der Ausscheidung des Indigkarmin so klar aus, dass man auch in diesen Fällen sehr beachtenswerte Untersuchungsresultate erhält. Ich verfüge über verschiedene Beobachtungen von unklaren häufig wiederkehrenden Unterleibskoliken, in welchen die Chromocystoskopie eine Niere als abnorm funktionierend aufdeckte und damit die Diagnose und Therapie in die richtige Bahn lenkte. Dieselben finden sich in dem Kapitel „Ureterverschluss, Pyonephrose, Wanderniere“ ausführlich mitgeteilt.

Im Zusammenhang dieses Kapitels möchte ich zunächst über zwei Fälle berichten, bei welchen die Chromocystoskopie ein klares Untersuchungsresultat ergab. Es waren Retentionskoliken der Nieren durch Steine verursacht, der eine im Nierenbecken, der andere im Ureter gelegen.

1. B. Sch. 33jährige Frau, seit 13 Jahren verheiratet, der Mann ist gesund. fünf normale Geburten, zwei Aborte. Zweimal hat sie an Lungenspitzenkatarrh der rechten Seite gelitton, zuletzt im April 1902, seitdem keine Erscheinungen von seiten der Lungen mehr.

Seit ca. acht Jahren leidet sie an häufigen Kolikanfällen in der linken Lendengegend, die anfangs nur selten, zuletzt in Abständen von 1—2 Monaten kamen. Die Schmerzen dauerten meistens ca. 12 Stunden und strahlten nach der Blase aus. Der Urin war meistens trübe, Blut wurde nie darin bemerkt.

Mittelgrosse, kräftigo Frau in gutem Ernährungszustande. Über der rechten Lungenspitzo geringe Dämpfung nnd abgeschwächtes Atemgeräusch. Leichto Arythmie der Herzaktion.

Abdomen schlaff, fettreich, zahlreiche Striae. Als die Patientin sich morgens der Ambulanz der Klinik präsentierte, hatte sie gerade in der Nacht einen heftigen Schmerzanfall gehabt. Die Schmerzen bestanden noch, waren aber schon im Abnehmen. Die linke Niero war fühlbar, glatt, wenig verschieblich, druckschmerzhaft, etwas vergrössert. Der Urin ist hellgelb, ganz klar, enthält etwas Albumen, aber kein Sediment.

Bei der Chromocystoskopie sezerniert die rechte Niere schon fünf Minuten nach der Injoktion einen kräftigen blauen Strahl von regolmässigem Typus. An der linken Ureteröffnung war weder eine Kontraktion noch eine Sekretion zu bemerken. Es handelte sich also wahrscheinlich nm einen vollständigon Verschluss der linken Niere. Die Blasenschleimhaut war ganz intakt, die Uretermündung beiderseits schlitzförmig, ohne Anomalie, neben der linken Uretermündung fanden sich zwei kleine Schleimhautgrübchen, welche anfangs für einen gedoppelten Ureter gehalten wurden, sie liessen sich aber nicht sondieren. Dagegen liess sich der linke Ureter selbst sehr leicht passieren, was ich zur Feststellung der Höhe eines eventnellen Hindernisses vornahm. Der Katheter drang 10 cm weit ein; in der ersten halben Stunde lieferte er keine Flüssigkeit und wurde dann wieder entfernt.

Nachdem in dieser Weise der renale Charaktor der Kolik mit Sicherheit festgestellt war, verlief die übrige Untersuchung sehr einfach. Der Urin wurde am nächsten Tage trübe, enthielt Eiter und Blutkörperchen, aber keine Zyliuder. Die Röntgenographie ergab in der linken Niere zwei deutliche Schatten und es wurde klar, dass es sich um eine linksseitige Steinniere handle. Die Niere wurde freigelegt, gespalten und aus den Kelchen des Nierenbeckens zwei pflaumengrosse und ein erbsengrosser Stein extrahiert. Naht und Fixation der Niere. Glatter Verlauf.

2. A. H. 29jährige Frau, hat sechsmal geboren, zur Zeit der Untersuchung ist sie zum siebten Male (im vierten Monat) schwanger. Sie hat im Laufe der letzten zwei Jahre dreimal heftige Koliken in der rechten Leibseite gehabt, wesentlich in der Blasengegend lokalisiert und mit Störungen des Urinierens verbunden. Vor sieben Wochen eine sehr heftige Kolik von ähnlicher Natur, welche nicht so vollständig verschwand wie die früheren, sondern dumpfe Schmerzen zurückliess. In dor Folge kamen dann häufige Schmerzattackeu der rechteu Seite, in don Rücken ausstrahlend uud mit Hitzegefühl verbunden.

Zur Zeit der ersten Untersnchung besteht gerade ein Schmerzanfall, so dass man wegen Spannung der Bauchdecken die Niere nicht mit Sicherheit abtasten kann. Der Urin enthält eine Spur Albumen, kein Sediment. Keiu Fieber. Bei der Chromocystoskopie findet sich die Blasenschleimhaut normal, an den Uretermündungen keine Veränderungeu, die linke Seite stösst in regelmässigen Intervallen kräftige blaue Wolkeu aus, an der rechten wird weder eine Kontraktion, noch ein Austritt irgend einer Flüssigkeit bemerkt.

Damit war ziemlich klar, dass irgend welcho Störuugen der rechten Niere die Ursache der Schmerzattacken seien. Am nächsten Tage wird der Uretherenkatheter auf beiden Seiten eingelegt. Das Instrument dringt rechts 18 cm vor, liefert keiuen Uriu. Links wird reichlich dünner, klarer Urin sezerniert.

Zwei Tage später, als die Schmerzhaftigkeit uachgelassen hatte, konnte man die rechte Niere als einen fast kindskopfgrossen, gut beweglichen Tumor fühlen.

Die Kette der Beweisführung war damit geschlossen, es handelte sich um einen Verschluss der rechten Niere mit Hydronephrose. Die Natur des Hindernisses war zunächst nicht bekannt. Die Röntgenographie ergab keinen Steinschatten.

Am 22. VII. Operation. 18 cm langer schiefer Flankenschnitt. Die auf die Hälfte vergrösserte Niere wird ohne besondere Schwierigkeiten aus der Wunde hervorgeholt. Das Nierenbecken war prall gespannt, mit Urin gefüllt und gegen den ebenfalls prall gespannten, fingerdicken Ureter winkelig geknickt. Der erweiterte Ureter liess mit Sicherheit auf ein tiefer sitzendes Hindernis schliessen und man konnte in etwa 10 cm Tiefe durch Palpation einen harten Körper finden, der im Ureter sass und denselben offenbar abschloss. Er liess sich mobilisieren, als ein bohnengrosser Stein erkennen, wurde gegen das Nierenbecken hinaufgeschoben und durch einen Schnitt entfernt (Fig. 40). Sobald er mobilisiert war, nahm die Spannung des Nierenbeckens und des oberen Ureterabschnittes deutlich ab. Der Schnitt wurde so angelegt, dass man durch seine Naht in umgekehrter Richtung zugleich die Knickung des Ureters an seiner Abgangsstelle vom Nierenbecken beseitigte. Dann Fixation der Niere, Tamponade, Etagennaht. Günstiger Verlauf.

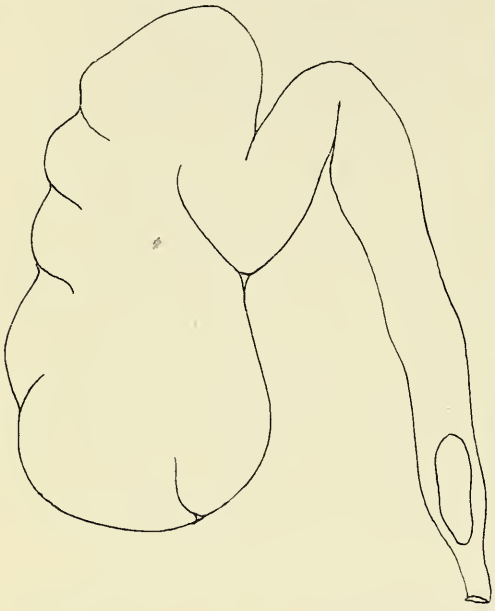

Fig. 40.

Die mikroskopische Untersuchung eines aus der Niere exstirpierten Probestückchens ergab folgenden Befund, welcher für die Beurteilung der Veränderungen des Nierenparenchyms unter dem Einfluss einer chronischen Urinstauung interessant ist. Im mikroskopischen Bilde fällt vor allem die geringe Zahl der Glomeruli auf, wie auch die Abnahme der Zahl der gewundenen Harnkanälchen. Die Stelle dieser Gebilde wird durch dichtstehende Rundzellenhaufen eingenommen, unter denen mononukleäre Zellformen überwiegen und zwischen denen man reichliche, teils zartere, teils derbere Bindegewebszüge erkennt. Auch die noch erhaltenen Glomeruli zeigen beträchtliche Degenerationserscheinungen, wie Kapselverdickung, hyaline Degeneration der Zellelemente etc. Das Epithel der gewundenen und, wenn auch in viel geringerem Grade, das der geraden Harnkanälchen ist an zahlreichen Stellen gequollen, die Zellstruktur verwaschen, an manchen Stellen weist die Epithelreihe sogar deutliche Lücken auf. Die Wandungen der Gefässe sind zum Teil beträchtlich verdickt, einzelne kleinere sind vollkommen obliteriert. Zwischen den Rundzellenhaufen diffus verteilt, bemerkt man reichliche feinste Fetttröpfchen (Färbung mit Fettponceau), die sich in der Wand einzelner Harnkanälchen zu grösseren Gruppen vereinigen und ihrer Lage nach in Degeneration begriffenen oder geschwundenen Epithelien entsprechen. In den Glomerulis fand sich keine Verfettung. Zu bemerken ist noch, dass neben diesen stark affizierten Partien sich auch noch fast vollkommen normale Partien fanden, wodurch die etwas buckelige Oberfläche der Niere erklärt werden dürfte. Die Lumina der erhaltenen Harnkanälchen klaffen ziemlich stark, einzelne sind durch hyaline Ausgüsse verstopft.

Es ist selbstverständlich, dass man in diesen beiden Fällen auch ohne

die Chromocystoskopie die Diagnose hätte machen können. Schon aus den Veränderungen des Urins und aus dem Palpationsbefunde wäre dies möglich gewesen. Immerhin gewann die Deutung dieser Befunde und die Auffassung des Krankheitsbildes sehr wesentlich an Sicherheit, nachdem man mit dem Cystoskop den Verschluss der Nieren sich hatte vor Augen führen können. Besonders in den Fällen, in welchen die Palpation der Nieren durch zahlreiche vorhergegangene Geburten nicht so erleichtert ist, wie bei den beiden Patientinnen, wird die Sicherheit des Befundes um ebenso viel grösser sein, als das Auge bei der Vermittelung von Sinneseindrücken der tastenden Hand überlegen ist.

Zwei weitere Fälle, deren Mitteilung jetzt erfolgt, betreffen Patienten, welche nicht während einer Kolik untersucht werden konnten, bei denen aber die Chromocystoskopie durch den Nachweis von Sekretionsanomalien die Diagnose förderte.

3. E. Sch. 43jährige Frau, hat viermal geboren. Vor sieben Jahren bekam sie im Anschluss an einen Stoss in die rechte Seite eine heftige Hämaturie. Seitdem litt sie häufig an dumpfen Schmerzen in der rechten Flanke, die seit etwa zwei Jahren anfallsweise exazerbierten, so dass sie ungefähr alle sechs Wochen zwei bis drei Tage lang heftige, ins Kreuz ausstrahlende Schmerzen mit Erbrechen, aufgetriebenem Leib und Urinbeschwerden bekam. Bei der Untersuchung fanden wir an der sonst gesunden Frau sehr schlaffe Bauchdecken, einen tiefstehenden, etwas dilatierten Magen, eine tiefstehende Leber, eine fühlbare Gallenblase, unter der Leber die ebenfalls tiefstehende, druckschmerzhafte, wenig verschiebliche, kaum vergrösserte rechte Niere.

Der Urin, frisch gelassen, ist trübe, sauer, enthält eine ganz geringe Spur Albumen, einige Leukozyten, einige Erythrozyten, Kristalle von oxalsaurem und phosphorsaurem Kalk. Dieses Untersuchungsresultat wies allerdings auf ein Nierenleiden hin, trotzdem war bei der fühlbaren Gallenblase und der allgemeinen Enteroptose die Möglichkeit zu erwägen, dass die Koliken durch Gallensteine ausgelöst wurden.

Bei der Chromocystoskopie (80 mg Indigkarmin) fand sich eine normale Blasenschleimhaut, ohne irgend welche Veränderungen der Uretermündungen, die Farbstoffsekretion begann auf der linken Seite nach ca. 6 Minuten und war nach ca. 8 Minuten schon tiefblau. Der Typus war regelmässig, die Urinstösse folgten sich in Abständen von 20—30 Sekunden. Rechts konnte man während der Dauer der Beobachtung (15 Minuten) in ungefähr den gleichen Abständen von ca. 20—30 Sekunden deutliche Kontraktionen des Ureters wahrnehmen, ein Austritt von gefärbtem Urin aus dem Ureter fand aber nicht statt. Mit dieser Beobachtung war die rechte Niere in den Mittelpunkt der diagnostischen Überlegungen gerückt. Nach der Anamnese und dem übrigen Untersuchungsbefunde war die Annahme eines Nierensteins, eventuell auch eine pyelitische Wanderniere wahrscheinlich. Um die Frage weiter zu präzisieren, führte ich in den rechten Ureter einige Tage später eine Uretersonde mit Metalldraht armiert ein. Dieselbe liess sich leicht bis in das Nierenbecken vorschieben. Die Röntgenographie zeigt die metallarmierte Uretersonde, welche bis in das Nierenbecken verläuft und in der Nähe des Schattens eines haselnussgrossen Steins endigt. Derselbe, ein fast kugelrunder, grauer Oxalatstein, wurde durch Nephrotomie aus einem der untersten Kelche des Nierenbeckens entfernt, die etwas tiefstehende und bewegliche Niere fixiert und die Patientin zunächst von ihren Beschwerden befreit.

In einem Stückchen Nierenparenchym, welches bei der Operation exzidiert worden war, fanden sich Wucherungen des interstitiellen Gewebes

und Atrophien der Harnkanälchenepithelien, welche die verspätete Sekretion des Farbstoffes verständlich machen. Der Fall beweist, dass ein Stein, der noch nicht zu grob sichtbaren Veränderungen der Niere geführt hat, doch das funktionierende Parenchym geschädigt haben kann und zeigt ein wie feines Reagens die Indigkarminprobe auf solche funktionelle Störungen ist.

In einem weiteren Falle hat die Chromocystoskopie der vorher unsicheren Diagnose eine bestimmte Richtung gegeben.

4. D. B. 28jähriger Kaufmann, keine Tuberkulose in der Familie. Seit fünf Jahren ist Patient verheiratet, hat eine gesunde Frau und zwei gesunde Kinder. Vor acht Jahren Gonorrhöe mit chronischem Verlauf. 1/2 Jahr nach der Injektion linksseitige Hodenentzündung, Cystitis und Schmerzen in der Symphyse. Der Urin enthielt seitdem dauernd Fäden, war aber sonst klar.

Vor 1 1/2 Jahren Blinddarmentzündung, etwa zwei bis drei Wochen lang dauernd. In der Rekonvaleszenz ein Kolikanfall, der als Nierenkolik aufgefasst wurde (Schmerzen links bis ins Glied, wenig Urin und etwas Blut). März 1903 zweite Kolik, seitdem intermittierende Hämaturien, ohne wesentliche Schmerzen. Im Laufe des Jahres 1903 Untersuchung durch eine der ersten Autoritäten für chirurgische Nierenerkrankungen (Cystoskopie in Narkose, Resultat anscheinend negativ, Diagnose in suspenso gelassen).

Magerer, schlecht aussehender Mann. An Herz und Lungen nichts Besonderes. Beide Nieren sind palpapel, die rechte deutlicher als die linke. Sie scheinen nicht vergrössert, sind nicht schmerzhaft, Druck auf die Ureteren an der Linea innominata wird kaum unangenehm empfunden. Der Urin ist auffallend farblos, besonders wenn man sein verhältnismässig hohes spezifisches Gewicht bedenkt (1021). Er ist, frisch gelassen, schwach alkalisch, riecht nur wenig, nach einigem Stehen ist er stärker alkalisch und riecht unangenehm. Mikroskopisch: Eiterkörperchen und Tripelphosphat.

Die Röntgenogramme ergaben auf beiden Nieren verdächtige Schatten, aber keinen sicheren Anhalt für Stein. Eine länger fortgesetzte Beobachtung des Kranken ergab bei ruhigem Aufenthalte im Krankenhause eine Besserung des Befindens und Nachlass der Blutung, die aber nicht bis zum vollständigen Verschwinden kam. Gerade dieser Umstand schien den Verdacht auf Nierenstein zu bestärken, aber die Diagnose war sehr unsicher, und besonders die Frage nach der Seite der Erkrankung, ob einseitig oder doppelseitig, weit entfernt von einer Beantwortung. Man dachte schon daran, den Kranken auf eine bessere Zukunft zu vertrösten und zu entlassen. Zur Konsultation zugezogen, konnte ich folgenden Befund erheben:

Chromocystoskopie (80 mg Indigkarmin). Blase mit 200 ccm bequem zu füllen, Einführung des Cystoskops ohne Schwierigkeit, Bild klar, in der Blase keine Erkrankung, keine Geschwüre, keine Tuberkel. In der Medianlinie ein Kratzeffekt durch die Einführung des Instruments.

Ureterenöffnungen normal gelagert, beide zugleich einstellbar, die linke etwas gewulstet, die rechte ein normaler flacher Schlitz. Sechs Minuten nach der Injektion des Indigkarmins beginnt die Sekretion, die man gut verfolgen kann. Die Farbe wird nur vom rechten Ureter ausgeschieden. An der Sekretion dieses letzteren ist auffallend, dass der Strahl oft auffallend lange anhält. Ein Blutfaden, der vom Orificium urethrae herabhängt, wird durch den Urinwirbel jedesmal in Bewegung versetzt und orientiert den Untersucher etwas über die Richtung und die Kraft des Strahles. Man kann erkennen, dass auch der linke Ureter einen allerdings farblosen Strahl ausstösst, denn 1. wird der Blutfaden manch-

mal in der betreffenden Richtung bewegt und 2. sieht man, dass der blaue Strahl der rechten Seite manchmal auf der Hälfte seines Weges von der anderen Seite her abgelenkt, also offenbar von einem entgegenkommenden Strahle getroffen wird.

Dieser Befund deutete auf die linke Niere, welche schon früher Sitz der Koliken gewesen war, als funktionell geschädigtes Organ hin und der Verdacht auf die Anwesenheit eines Steines in derselben verstärkte sich noch, als man bei sorgfältiger Palpation per rectum durch Druck auf den linken Ureter Schmerzen mit Ausstrahlung in den Penis auslösen konnte.

Bei einer drei Tage später vorgenommenen zweiten Chromocystoskopie, vor welcher ich den Patienten dursten liess und welche früh morgens direkt nach dem Aufstehen vorgenommen wurde, war der Unterschied in der Funktion nicht so deutlich, aber doch vorhanden. Beide Niere sezernierten die Farbe, die linke in etwas schwächerer Konzentration, auch trat die Bläuung auf der linken Seite um einige Minuten später ein als rechts. Der Ureterkatheter, in den linken Ureter eingeführt, liess sich ohne Widerstand 20 cm weit vorschieben und lieferte in zehn Minuten 10 ccm Urin. Derselbe ist etwas getrübt, reagiert neutral, sedimentiert klar mit einzelnen Flöckchen, enthält etwas Albumen (Opaleszenz beim Kochen) und enthält den blauen Farbstoff in guter Konzentration, etwa 0,005 %. Das Sediment besteht aus gut erhaltenen roten Blutkörperchen, die Flöckchen des Sedimentes bestehen aus verfetteten Eiterkörperchen und degenerierten Epithelien und aus Detritus, der seiner Herkunft nach nicht genau zu bestimmen ist.

Nach diesem Befunde war einerseits eine Erkrankung der linken Niere zweifellos, ihr Parenchym zwar etwas geschädigt, aber offenbar nicht von einem zerstörenden Prozess befallen.

Inzision der linken Niere liefert zwei kleine harnsaure Steine aus dem untersten Kelche des Nierenbeckens. Die Schleimhaut des letzteren ist injiziert und sammetartig verdickt. Die Sondierung des Ureters von oben ergibt kein Hindernis.

Glatte Heilung der Operationswunde, die Blutungen sind seit der Operation verschwunden, der Patient konnte in guter Gesundheit seine Beschäftigung wieder aufnehmen.

Bei einem weiteren Falle von Nierenstein, bei welchem Hämaturien das einzige Krankheitssymptom gewesen waren und gar nichts auf die befallene Seite hinwies, hat die Chromocystoskopie ebenfalls zur Aufklärung beigetragen.

5. W. K., 14jähriger Schüler, bemerkte vor sechs Jahren im Anschluss an eine Erkältung zum ersten Male Blut im Urin. Seit dieser Zeit öfters Blutungen, einige Male nach Radfahren. Nie Kolikschmerzen. Längere Zeit ohne Erfolg als Blasenkatarrh behandelt. Der Urin enthält ausgelaugte rote Blutkörperchen, granulierte Zylinder, amorphe, oft zylinderähnlich angeordnete Massen, zahlreiche Oxalsäurekristalle, Harnsäurenadeln, amorphe Harnsäure und rote Blutkörperchen, keine weissen Blutkörperchen, keine Epithelien, keine Tumorelemente.

Die Chromocystoskopie (80 mg Indigkarmin) ergab normale Verhältnisse der Harnblase. Schon nach 5 Minuten begann auf der rechten Seite eine sehr deutliche Bläuung des Urinstrahls, welche bald sehr intensiv wurde. Die einzelnen Stösse waren kräftig und geschahen in regelmässigen Intervallen (20, 20, 20, 15, 25, 25, 20 Sekunden).

Die linke Seite sondert dagegen während der ersten 15 Minuten gar keinen Farbstoff ab, wohl aber konnte man sehen, dass die Uretermündung Kontraktionen machte, und ein farbloses Sekret ausstiess. Nach 17 Minuten wurde die Blase nochmals ausgespült und jetzt konnte man auch auf der linken Seite die Sekretion eines ganz dünn blauen Sekretes beobachten, welches aber mit dem tiefblau gefärbten Sekrete der rechten Seite in lebhaftem Kontraste stand.

Nachdem in dem verspäteten Eintreten der Bläuung eine funktionelle Schädigung der linken Niere erkannt worden war, in dem Krankheitsbilde aber nichts für Tuberkulose oder Tumor oder Hydronephrose sprach, musste die Wahrscheinlichkeitsdiagnose auf einen Stein in der linken Niere gestellt werden und in der Tat konnte die Röntgenographie den selben in der Grösse einer Haselnuss leicht nachweisen.

Die Operation (Nephrotomie und Extraktion des im Nierenbecken liegenden Oxalatsteines) hatte leider einen unglücklichen Ausgang. Die Niere war mit der Fettkapsel so eng verwachsen, dass sie sich nicht vor die Wunde bringen liess und die Nephrotomie in situ gemacht werden musste. Nach der Extraktion des Steines bemerkte man eine ziemlich bedeutende Blutung aus der Nierenwunde, dachte dieselbe aber durch Kompression und einige tiefgreifende Catgutnähte zu beherrschen. Aber schon wenige Stunden nach der Operation trat eine zunehmende Anämie ein und man konnte erkennen, dass eine heftige Blutung, welche sich in die Blase ergossen und dieselbe prall angefüllt hatte, erfolgt sein musste. Da Gefahr im Verzug schien, wurde sofort die Operationswunde geöffnet und die Niere exstirpiert, was sich ohne weiteren Blutverlust bewerkstelligen liess. Nach diesem Eingriff schien sich der Patient anfangs etwas zu erholen, starb aber nach weiteren 12 Stunden im Kollaps.

Die Sektion klärte die Ursache dieses Missgeschickes in der abnormen Gestalt der exstirpierten Niere auf. Dieselbe war nicht flach, sondern dreikantig in der Form eines Prismas. Die Inzision, welche man in der Meinung einen Äquatorialschnitt zu machen, angelegt hatte, war auf einer der Kanten erfolgt, hatte die Niere also nicht halbiert, sondern nur auf der Seite getroffen und war damit in den Bereich grösserer Parenchymgefässe geraten, von welchen die tödliche Blutung in das Nierenbecken ausgegangen war. Der tödliche Ausgang wäre wahrscheinlich zu vermeiden gewesen, wenn man bei der Operation die Niere etwas energischer freigelegt und besser inspiziert hätte. Jedenfalls fällt er nur der Operationstechnik, nicht aber der Chromocystoskopie zur Last.

Noch ein weiterer Fall sei angeführt, in welchem die Chromocystoskopie in einer kurzen Sitzung von 10 Minuten allen nur wünschenswerten Aufschluss brachte.

6. A. R., 24jährige Frau, vor fünf Jahren auf der Hochzeitsreise mit Fieber erkrankt. Der Arzt soll damals ein Nierenleiden konstatiert haben, das aber bald wieder verschwand und angeblich völliger Gesundheit Platz machte. Vor vier Jahren normale Geburt, das Kind lebt. Damals Eiweiss im Urin, das sich wieder verlor.

Vor sieben Monaten zweite Geburt, seitdem ist der Urin trübe und übelriechend. Kräfteverfall, nicht bettlägerig, Appetit schlecht, Schlaf wechselnd. Öfters plötzliche Schmerzen in der rechten Nierengegend, niemals längerdauernde, schwere Koliken. Kein Urindrang, aber ziemlich viel Durst.

Der Urin ist schwach sauer, äusserst übelriechend, sehr trübe, das spezifische Gewicht 1012, reichliches Sediment, dasselbe besteht fast nur aus Eiterkörperchen, daneben spärliche Epithelien und zahlreiche Bakterien. Das Filtrat enthält wenig Eiweiss. Die rechte Niere ist deutlich vergrössert und etwas schmerzhaft.

Chromocystoskopie mit 80 mg Indigkarmin. Die Blase ist intakt, ohne Tuberkel, ohne Geschwüre, im Fundus etwas Rötung, die Schleimhaut gequollen.

Der linke Ureter ist normal gelagert und schlitzförmig. Der rechte Ureter zieht als deutlich prominierende, schattenwerfende Leiste durch die Blase hindurch, vor und hinter ihm liegen nischenartige Ausstülpungen, offenbar ist er durch periureteritische Prozesse retrahiert. Seitlich auf der Leiste liegt die schlitzförmige rechte Uretermündung.

Man kann, als das Cystoskop 12 Minuten nach der Injektion eingeführt wird, auf der linken Seite eine sehr deutliche tiefblaue Sekretion wahrnehmen, kräftige regelmässige

Stösse, prompter Schluss des Ureters, kein Nachsickern, kein Vorschlag, zunehmende Farbintensität, so dass der Strahl 15 Minuten nach der Injektion wie Tinte ist.

Rechts erkennt man in Intervallen, welche etwas grösser sind als links, einen vollständig farblosen Strahl, welcher zahlreiche Eiterbröckel mit sich führt. Der erste Strahl, den man sah, geschah nach einem grösseren Intervall, nachdem zuerst eine kleine Eiterwurst aus dem Ureter geboren worden war. Sie hatte offenbar den Ureter verstopft. Die Wassermenge, welche die rechte Niere bei einer Ureterkontraktion auswirft, ist noch ziemlich bedeutend. Man erkennt das an der Kraft des Strahles, welcher weit in die Blase hineingetrieben wird, so dass die Eiterbröckel, welche er führt, lebhaft in der Blase umhergewirbelt werden.

Darnach besteht also auf der rechten Seite eine Eiterniere, mit noch funktionierendem Parenchym, welches aber einen eiterhaltigen Urin liefert und die Indigkarminprobe nicht gibt. Links funktionell ausreichende Niere.

Deshalb am 24. I. 1905 Nephrektomie. 15 cm langer lumbaler Schiefschnitt. Die Niere ziemlich tiefstehend, aus der Fettkapsel wegen fester Verwachsung nur mühsam herauszupräparieren. Die Niere wurde dabei stark ausgedrückt und schon durch dieSubstanz hindurch konnte man deutlich Steine fühlen. Exzision ohne Besonderheit. Gefässunterbindung zunächst en masse, dann noch isoliert mit Seide. Der Ureter in einer Länge von 5 cm mit entfernt. Versenkte Muskelnähte, Tamponade.

Die exstirpierte Niere misst 9 : 5 : 4 cm. In den Kelchen liegen mehrere rauhe harnsaure Steine, von denen der mittlere etwas verzweigt ist und in das stark hyperämische Nierenbecken hineinreicht. Wo die Steine liegen, ist die Pyramidensubstanz ulzerös zugrunde gegangen und die Rinde $^1/_2$—$^3/_4$ cm dick. Ein grösserer Abszess lag am unteren Pol der Niere, er führt stinkenden Eiter und hat sich bei der Extraktion zum Teil in die Wunde entleert. Zwischen den ulzerösen Säcken liegen noch einige stark hyperämische, aber noch funktionierende Nierenpyramiden. Nierenbecken und Ureterschleimhaut sammetartig, gerötet und etwas verdickt.

Als Folge des geplatzten Abszesses wurde die Wunde phlegmonös, reinigte sich aber unter offener Behandlung und heilte aus. Der Urin in einer durchschnittlichen Menge von 900—1300 ccm in 24 Stunden entleert, war vom Tage der Operation ab vollständig klar und ohne Eiweiss.

In diesem Falle hatte die Chromocystoskopie nur die Diagnose Pyonephrose ermöglicht. Die Kombination mit Steinen hätte man ohne Röntgenographie wohl überhaupt nicht stellen können, die letztere hatte man nicht herangezogen, weil man die Möglichkeit der Nephrolithiasis nicht erwogen hatte. Für die erfolgreiche Behandlung des Falles war der erlangte diagnostische Aufschluss vollständig ausreichend gewesen.

Ureterverschluss aus verschiedenen Ursachen.

Von den verschiedenen Formen des mechanischen Ureterverschlusses findet sich nächst dem Verschluss durch Stein, von dem ich im vorigen Kapitel ein prägnantes Beispiel habe anführen können, am häufigsten der Verschluss durch Abknickung. Ein akuter Verschluss einer sonst gesunden Niere oder eines gesunden Ureters durch ein plötzlich wirkendes Moment wie etwa eine Torsion, eine plötzliche Lageveränderung der Niere u. dergl. scheint nicht vorzukommen. Der Verschluss durch Abknickung setzt eine längere Einwirkung pathologischer Einflüsse voraus, von denen die erworbenen Lageanomalien der Niere die wichtigsten sind. Sobald die Niere ihr Lager verlässt und eine dauernd tiefe Lage einnimmt, kommt es sehr leicht zu Störungen des Abflusses, in dem der vorher gestreckte Ureter in einen gebogenen, geschlängelten oder geknickten Verlauf gezwungen wird. Die Stelle, wo dabei das grösste Hindernis entsteht, ist verschieden, sehr häufig ist es die Stelle des Abgangs vom Nierenbecken, ab und zu auch ein tieferer Punkt, in dem ein kleineres bewegliches Stück des Ureters sich gegen den unteren retroperitoneal gelegenen und fixierten Teil verschiebt. Durch so entstandene Hindernisse kommt es im Anfang der Erkrankung meist nur zu einer leichten Stauung des Urins in der Niere, die man am besten mit der inkompletten Retention des Urins in der Harnblase bei Prostatahypertrophie vergleichen kann. Die Niere und das Nierenbecken, welche dem erschwerten Abfluss als vollständig muskellose Organe keine Arbeitshypertrophie entgegensetzen können, verfallen einer passiven Dehnung und tendieren bei Fortdauer des Hindernisses allmählich zur Bildung grösserer Säcke. Unter dem Druck leidet das Nierenparenchym und ich habe eine Störung der sekretorischen Funktion, die sich in einer verspäteten und schwächeren Ausscheidung des Indigkarmins äusserte, in mehreren Fällen nachweisen können. Den einen, sehr prägnanten, habe ich hier, die anderen bei dem Kapitel „Wanderniere“ mitgeteilt.

Das Leiden hat keine Neigung zur Heilung, sondern birgt im Gegenteil die Garantie langsamer Verschlimmerung in sich, indem mit zunehmender Ausdehnung des Nierenbeckens die Abgangsstelle des Ureters von dem tiefsten Punkte aus relativ in die Höhe rückt, ausserdem die Einmündung mehr und mehr unter einem spitzen Winkel geschieht. Je mehr das Nierenbecken sich dehnt, je schlimmer wird das Abflusshindernis und je schlimmer das letztere ist, um so sicherer nimmt wieder die Dilatation des Nierenbeckens zu. Schliesslich kommt es zu einer vollständigen Abknickung mit Verschluss und damit ist die Hydronephrose in Permanenz erklärt.

Die Diagnose ist erleichtert in den Fällen, wo die allmähliche Dehnung der Niere durch rezidivierende kolikartige Schmerzanfälle mit fühlbarer Volumzunahme der Niere und Veränderung des Urins einen intermittierenden Charakter hat, ist aber schwer in jenen Fällen, wo die allmähliche Ausdehnung unbemerkt und schmerzlos erfolgt, und der Arzt sich ohne das Hilfsmittel einer klaren Vorgeschichte vor das Faktum eines unbemerkt entstandenen cystischen Unterleibstumors gestellt sieht. Gerade die grossen Hydronephrosen bieten bei dem Mangel von Urinveränderungen, bei ihrer oft atypischen Lage Anlass zu Verwechslung mit Ovarialtumoren, Pankreascysten, Leberkrankheiten, Echinokokken, Mesenterialcysten usw. Es sind viele Fälle bekannt und mir sind aus meiner Erfahrung mehrere in Erinnerung, in welchen Hydronephrosen unter falscher Diagnose operiert worden sind. Obwohl ein solcher Irrtum in den wenigsten Fällen dem Patienten direkt lebensgefährlich wird, so bedeutet er doch einen Nachteil: denn bei richtiger Erkennung hätte mit der Ausarbeitung eines besseren Operationsplanes die Therapie meistens eine rationellere sein können. Die Lage des Kolons vor der Geschwulst ist manchmal das einzige Symptom, welches ihren Charakter als Retentionsgeschwulst der Niere aufdeckt. Gerade für die Differentialdiagnose dieser grossen Hydronephrose füllt die Chromocystoskopie eine Lücke unserer diagnostischen Massnahmen in angenehmer Weise aus.

Der Ureterenkatheter kann allerdings, wenn er bis in den Sack eingeführt wird, durch Entleerung einer grösseren Flüssigkeitsmenge mit folgender Abnahme des Tumors die Diagnose klären, oder er kann mit Röntgenographie kombiniert den Verlauf des Ureters über und in die Geschwulst feststellen, aber das sind doch immer schon sehr komplizierte Verrichtungen, die eine ganz besonders ausgebildete Technik erfordern, während die Chromocystoskopie nicht viel mehr bedeutet als sonst eine der klinischen Untersuchungsmethoden. Gerade in diesen Fällen, wo die

Blase intakt und bequem zu füllen ist, ist sie besonders leicht und ihr Resultat klar und eindeutig.

Als Beispiel diene der folgende Fall:

1. M. St. 62jährige Frau, hat fünfmal geboren, war nie schwer krank. Sie litt seit mehreren Jahren an zunehmenden Leibschmerzen, welche von ihrem Arzte als Wandernierenbeschwerden aufgefasst wurden. Sie trug verschiedene Arten von Leibbinden mit verschiedenem Erfolg. Sie hatte öfters kolikartige Schmerzen, dazwischen Perioden vollständigen Wohlbefindens. Seit acht Monaten bemerkt sie das Auftreten einer fühlbaren Geschwulst in der rechten Seite, an welcher sie selbst Schwankungen der Grösse beobachten konnte. Die Schmerzen waren im ganzen gering. Die Patientin hat den Urin genau beobachtet, Trübungen oder Blutbeimischungen wurden nie bemerkt. Der Urin war meistens wasserhell, oft in auffallend grosser Menge sezerniert.

Die Patientin ist eine magere, aber rüstige und intelligente Frau, keine Ödeme. Im rechten Hypochondrium fühlt man einen prallen, nicht ganz gleichmässigen Tumor, dicht der vorderen Bauchwand anliegend, so dass man ihn für die Leber halten könnte. Er lässt sich aber in die Nierengegend hinauf schieben und gibt dann einen deutlichen Widerstand in der Lendengegend. Auch geschehen Bewegungen, die man ihm mitteilt, um ein nach innen oben gelegenes Zentrum. In der linken Seitenlage lässt er sich von der Leber abgrenzen. Die linke Niere ist deutlich fühlbar, etwas tiefstehend, nicht vergrössert.

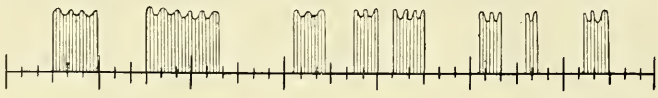

Fig. 41.

Ausscheidungstypus der linken Niere.

Der Urin, mit Katheter entleert, ist vollständig klar, enthält etwas Albumen, kein Sediment, keinen Zucker. Chromocystoskopie (29. X. 1904, 80 mg Indigkarmin). Die Blase fasst 300 ccm, ist ohne jede Veränderung der Schleimhaut, vielleicht ist eine etwas vermehrte Kapillarinjektion zu bemerken. Zarte muskuläre Trabekel, die sich im Blasengrunde durchkreuzen und über die gut sichtbare Ureterenleiste hinwegziehen. Die linke Uretermündung stellt einen leicht klaffenden gegen die Mitte der Blase zu gerichteten Schlitz dar, ist ganz normal. Die rechte dagegen ist kein Schlitz, sondern ein kleines Loch, welches an einer buckelig aufgetriebenen Stelle der Ureterleiste liegt. Die Sekretion des Indigkarmin setzt etwas verspätet ein und geschieht lediglich auf der linken Seite und zwar besteht links offenbar ein abnormer, auf Polyurie hindeutender Ausscheidungstypus, in dem der Strahl sehr lange andauert, oft eine halbe Minute lang, und in seiner Intensität remittiert, so dass er aus einzelnen, in Abständen von 2—3 Sekunden sich folgenden Verstärkungen besteht, wobei häufig Ringelbildungen entstehen. Man beobachtet folgende Sekretion auf der linken Seite

7 Uhr 10′ 30″—10′ 59″
11′ 30″—12′ 15″
13′ 5″—13′ 25″
13′ 45″—13′ 59″
14′ 10″—14′ 30″
15′ 6″—15′ 20″
15′ 35″—15′ 43″
16′ 12″—15′ 28″

Durch Auftragen dieser Zahlenwerte in ein Koordinatensystem entsteht nebenstehendes Ausscheidungsschema (vergl. Fig. 41).

Während dieser ganzen Zeit wurde zugleich die rechte Uretermündung beobachtet, an ihr wurde weder eine Kontraktion noch ein Austritt von Flüssigkeit, speziell kein Austritt eines gefärbten Strahles bemerkt. Die rechte Niere sezerniert nicht.

Die Chromocystoskopie stellte diesen Fall also vollständig klar. Mit dem Nachweis der mangelnden Sekretion der rechten Niere war der auf dieser Seite fühlbare Tumor als Nierenschwellung einwandsfrei erkannt und es konnte mit Rücksicht auf die übrigen Untersuchungsresultate und die Anamnese die Diagnose auf eine Hydronephrose gestellt werden. Nebenbei ergab die Chromocystoskopie auch noch wichtige Aufschlüsse über die andere Niere. Da die rechte gar kein Sekret lieferte, so war der Blasenurin lediglich das Produkt der linken Niere, er war dünn, klar, enthielt etwas Albumen. Der Ausscheidungstypus dieser Niere war in der Weise verändert, dass auffallend lange und kräftige Urinstösse durch ziemlich lange Pausen getrennt sich folgten. Ich habe einen ähnlichen Typus bei beginnender Tuberkulose und bei beginnenden Entzündungen der Niere gesehen und glaube in ihm den Ausdruck einer Nierenreizung sehen zu müssen, und schloss deshalb auch im vorliegenden Falle auf eine leichte Alteration der linken Niere, vielleicht befand sie sich im Beginn einer parenchymatösen Schrumpfung, die eventuell ebenfalls durch die Lageanomalie verursacht war.

Die kolorimetrische Prüfung der Indigkarminausscheidung in den der Injektion folgenden sechs Stunden ergab, dass das in der ersten Stunde ausgeschiedene Quantum etwas hinter dem normalen zurückblieb, dass die Ausscheidung etwa nach einer Stunde eine normale Höhe erreichte und dann allmählich wieder abnahm. Auch hieraus ging in Übereinstimmung mit dem abnormen Sekretionstypus eine leichte funktionelle Schädigung der Niere hervor, welche aber nicht sehr bedeutend sein konnte, weil ja die Patientin bei der kompletten Ausschaltung der rechten Niere sicherlich seit längerer Zeit lediglich auf die linke Niere angewiesen war und sich in sehr guter Verfassung befand. Immerhin schien es wünschenswert, die Operation wenn möglich nicht als Exstirpation der Niere, sondern als Beseitigung des Abflusshindernisses auszuführen.

4. XI. 1904. Transperitoneale Freilegung des Tumors, Spaltung des hinteren Peritonealblattes, das ihn überkleidet, stumpfe Auslösung und Herausdrängen des Tumors aus der Wunde, er erweist sich als Hydronephrose. Die Nierensubstanz stark verdünnt, liegt nach hinten, den Hauptanteil des Tumors nimmt das Nierenbecken ein, welches nach vorne zu entwickelt ist. An seiner Innenseite, spitzwinkelig sich an die Oberfläche der Geschwulst anlegend, mündet der wenig erweiterte Ureter ein, der von ödematösem Gewebe umgeben ist. Von oben herab zieht die kleinfingerdick geschwollene Nierenvene und etwas nach hinten und innen von ihr die Arterie. Die eventuell in Aussicht genommene plastische Operation wurde in Rücksicht auf die grosse Dünne des Nierenparenchyms und das Alter der Patientin unterlassen und die einfachere Exstirpation vorgezogen. Es wurden am oberen Pol einige akzessorische Gefässe unterbunden, daselbst die tiefstehende Nebenniere abgelöst

und die Gefässe doppelt unterbunden, wobei die Arterie nach der Teilung in zwei Asten getroffen wurde. Während dieser Manipulation hat sich die Niere zum Teil entleert, wahrscheinlich durch Streckung des Ureters, letzterer war deshalb bei der Unterbindung etwas dicker als vorher. Nach Entfernung der Niere wurde die Wundhöhle tamponiert, nachdem vorher das Peritoneum mit Catgutnähten abgeschlosen worden war. Der Verlauf war günstig, die Urinmengen nach der Operation betrugen in 24 Stunden durchschnittlich 900 bis 1000, irgend welche Zeichen von Niereninsuffizienz traten nicht ein, die Patientin wurde nach drei Wochen mit geheilter Wunde in gutem Zustande entlassen.

Wir hatten in diesem Falle nach der Chromocystoskopie noch den Katheterismus der Ureteren versucht mit folgendem Resultat: Links liess sich der Katheter 6 cm weit vorschieben und entleerte schubweise einen dünnen klaren Urin. Die Sondierung des rechten Ureters gelang nicht. Man darf sagen, dass die Chromocystoskopie in diesem Falle dem Ureterenkatheter überlegen war, und zur Entscheidung der Diagnose und Therapie ausreichende Anhaltspunkte geliefert hatte.

Mehr aufklärende Dienste hat sie uns in dem nächsten sehr merkwürdigen Fall geliefert, die um so wertvoller waren, als sie die Anwendung der weiteren Untersuchungen begründeten und anregten.

Es handelt sich um eine 26jährige Frau (M. E.), die sechsmal geboren hatte. Sie litt seit einem Jahr an häufig wiederkehrenden Krampfanfällen im Unterleibe mit Erbrechen, deren Deutung mehreren behandelnden Ärzten und Spezialisten unklar blieb, weshalb sie sich schliesslich in die Klinik aufnehmen liess. Die Patientin war eine grazile, schwächliche Frau mit gesunden inneren Organen. Der Urin klar, sauer, ohne irgend welche pathologische Bestandteile. Der Leib war weich, die Bauchdecken ausserordentlich schlaff, abnorm gut zu untersuchen. Die Schmerzattacken, welche die Patientin hatte, wurden teils im Leibe, teils im Kreuz empfunden, hatten einen krampfartigen Charakter, setzten plötzlich ein, kamen in Abständen von einer bis mehreren Wochen und dauerten manchmal bis zu zwei Tagen.

Bei der ersten Untersuchung des Leibes fand ich einen fast kugelrunden, ungefähr faustgrossen, glatten Tumor, welcher etwas links neben dem Nabel lag, nicht schmerzhaft und sehr beweglich war. Er liess sich nach einigen Hin- und Herbewegungen in die linke Nierengegend hinaufschieben, liess sich dann deutlich bimanuell abtasten, stieg bei tiefer Atmung etwas herab, liess sich aber nicht mehr in die Nabelgegend herabdrängen. Ich hielt das Leiden für eine intermittierende Hydronephrose in einer linksseitigen Wanderniere und glaubte den Fall als diagnostisch klar ansehen zu dürfen. Als ich am nächsten Tage den Leib abermals untersuchte, fand ich den Tumor ebenso gross wie zwei Tage vorher wieder in der Nabelgegend, konnte ihn aber dieses Mal nicht in die Nierengegend hinaufschieben. Er liess sich nach allen Richtungen frei im Abdomen bewegen und ohne Mühe soweit in das kleine Becken hinabdrängen, dass man ihn von der Vagina aus als runden anscheinend cystischen Tumor palpieren konnte. Ich wurde an meiner Diagnose: linksseitige Wanderniere, nun stutzig, denn ein derartig verschieblicher Tumor, der sich durchaus nicht in die Nierengegend zurückbringen liess, stimmte damit schlecht überein.

Um weiter zu kommen, führte ich die Chromocystoskopie aus und fand nun, dass die linke Niere den Farbstoff gar nicht sezernierte. Nur ab und zu konnte ich eine Kontraktion der linken Uretermündung wahrnehmen, das Sekret, das dabei wahrscheinlich austrat, konnte wegen seiner Farblosigkeit nicht erkannt werden. Die rechte Niere sezernierte dagegen in regelmässigem Typus und mit guter Farbkonzentration. Das lenkte nun doch die Diagnose auf die linke Niere und als ich das Abdomen einer nochmaligen ein-

gehenden Untersuchung unterzog, kam ich endlich ins klare. Es trieben zwei ungefähr gleich grosse und gleich bewegliche Tumoren im Unterleib ihr Spiel. Der eine, den ich zuerst in günstiger Lage gefühlt hatte, war die sehr bewegliche, etwas vergrösserte linke Niere, der andere eine ähnlich geformte Cyste, welche nach ihrer ganzen Lage und Stielbeschaffenheit am ehesten für eine Cyste des linken Ovariums gehalten werden musste.

Um die vermutete Dilatation des Nierenbeckens ad oculos zu demonstrieren, führte ich eine Röntgenographie des Nierenbeckens und des Ureters unter Kollargolfüllung aus und erhielt dabei die nebenstehende Photographie. Der Ureterkatheter mit einem dünnen Metalldraht armiert, liess sich ohne besondere Mühe bis in die Niere vorschieben, das Nierenbecken liess sich ohne irgend welche Schmerzen seitens der Patientin mit 60 bis 80 ccm einer 2%igen Kollargollösung bei liegenbleibendem Mandrin füllen. Die Photographie wurde in drei übereinanderliegenden Blendenaufnahmen ausgeführt, die der Einfachheit halber in der nebenstehenden Zeichnung vereinigt sind. Man sieht, wie der Ureter leicht geschwungen von der Blase zur Linea innominata pelvis hinaufzieht. Auf dieser Strecke ist er von annähernd normaler Weite. An der Linea innominata findet sich eine scharfe Knickung und von da ab eine Erweiterung auf Daumendicke. Vor der Niere erkennt man nochmals eine Schlängelung, welche dann in das ebenfalls erweiterte Nierenbecken übergeht (vergl. Fig. 42).

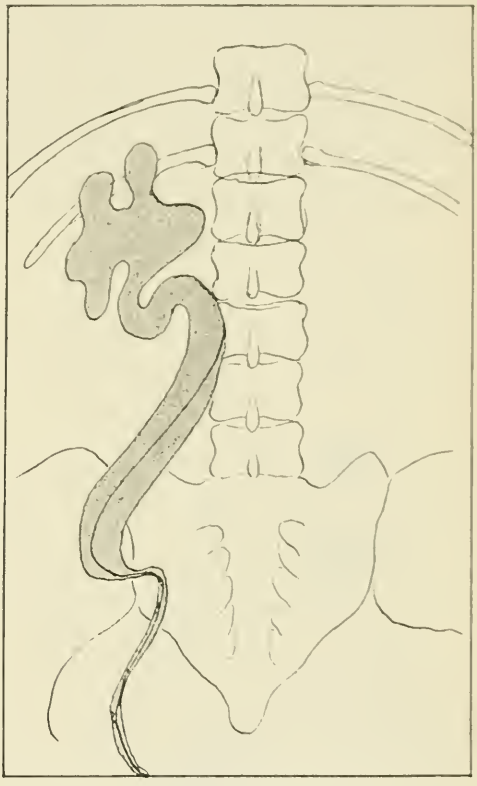

Fig. 42.

Nach diesem Untersuchungsresultat lag die Ursache der Hydronephrose und der Dilatation des Ureters in einer Abknickung an der Linea terminalis und die Ursachen dieser Knickung in dem pendelnden Ovarialtumor. Ich machte deshalb folgenden Operationsplan, der sich ohne Schwierigkeit ausführen liess. Der gewöhnliche lumbale Schiefschnitt wurde etwas steil angelegt, im unteren Teile das Peritoneum eröffnet und der dünngestielte Ovarialtumor entfernt, dann das Peritoneum wieder verschlossen und retroperitoneal die linke Niere freigelegt, dekapsuliert und zur Streckung des Ureters möglichst hoch oben an den Muskelspalt fixiert. (Ovariotomie, Nephropexie.)

Der Ovarialtumor war eine Cyste mit klarem Inhalt, welche an einer Stelle ihrer Wandung einen kleinen Dermoidbeutel mit Brei und Haaren trug. Sie hing an einem langen dünnen Stiel, dem ausgezogenen Ligamentum infundibulo-pelvicum, und konnte nach der Insertion dieses Stieles recht wohl die Ursache der Zerrung und Knickung des Ureters gewesen sein. Die Niere, anfangs etwas gespannt, entleerte sich während der Operation,

ihr Parenchym war makroskopisch nicht verändert. Der Verlauf der Operation war glatt; über den Dauererfolg kann ich wegen der Kürze der verflossenen Zeit nichts aussagen.

Durch die Röntgenographie ist in dem soeben berichteten Falle die Dilatation des Nierenbeckens einwandsfrei nachgewiesen worden. Das Fehlen resp. das sehr verspätete Eintreten der Indigkarminreaktion auf seiten der linken Niere muss man als eine funktionelle Schädigung des Nierenparenchyms durch die Rückstauung des Urins oder als die Folge der Urinanfüllung des Nierenbeckens, welche die ausgeschiedene Farbe verdünnte, auffassen. Eine ähnliche Beobachtung wurde in dem folgenden Falle gemacht.

Eine 23jährige Frau hatte seit längerer Zeit manchmal an unbestimmten Unterleibsschmerzen gelitten, war aber nie schwer krank gewesen. Sie bekam am Tage vor ihrer Untersuchung eine plötzliche, ziemlich heftige Hämaturie mit Schmerzen in der rechten Seite. Bei der Cystoskopie konnte man eine intakte Blase erkennen. Als Ursache der Blutung wurde sofort die rechte Niere entdeckt. Man sieht die rechte Uretermündung durch ein regenwurmförmiges Blutgerinnsel verstopft, welches einige Zentimeter weit aus der Öffnung heraushängt. In ziemlich regelmässigen Abständen von 20—30 Sekunden, offenbar entsprechend den rhythmischen Kontraktionen des Ureters, wird dieses Gerinnsel etwa 1 cm weit in die Blase hinein vorgestossen, zieht sich dann aber jedesmal wieder in seine frühere Lage zurück, so dass es im Laufe der Beobachtung gar nicht weiter aus dem Ureter herausrückt. Bei den einzelnen Kontraktionen wird aber kein Urin, sondern etwas flüssiges Blut ausgetrieben, welches neben dem Gerinnsel herabsickert und sich als kleiner Blutsee etwas unterhalb ansammelt. Ab und zu sieht man sehr deutlich, wie vom linken Ureter klarer Urin ausgestossen wird, der sich von dem blutig getrübten Medium der Blase deutlich abhebt. Im Fundus liegt ein ziemlich grosses, schon etwas ausgelaugtes Blutgerinnsel, welches einem Tumor ähnlich sieht, aber doch mit Sicherheit als Koagulum erkannt werden kann. Einzelne glänzende Luftbläschen haften seiner Oberfläche an (Fig. 43).

Fig. 43.

Die kolikartigen Schmerzen und der Blutgehalt des Urins verloren sich nach einigen Tagen; etwa acht Tage später konnte ich bei der Patientin eine Chromocystoskopie ausführen. Die Blase war bei dieser zweiten Untersuchung ganz frei von Blut, auch das Koagulum hatte sich von selbst aufgelöst und war verschwunden. Die rechte Uretermündung war ebenso wie die linke von ganz normaler Konfiguration, nirgends ein Geschwür zu sehen. Die Sekretion des injizierten Indigkarmin (80 mg) begann nach fünf Minuten und geschah in den ersten 15 Minuten nur auf der linken Seite, hier in regelmässigen Intervallen, die ausgestossenen Wolken waren tiefblau und senkten sich in den Fundus der Blase, während der ersten 15 Minuten wurde rechts keine Sekretion und keine Kontraktion beobachtet.

Der Ureterkatheter, rechts eingeführt, lässt sich bis in das Nierenbecken vorschieben. Als er dort angelangt ist, tropft kontinuierlich dünn blaugefärbter Urin ab. Derselbe war weit dünner blau als der von der linken Niere sezernierte, den man allerdings nur im cystoskopischen Bilde gesehen, aber nicht getrennt aufgefangen hatte. Damit wurde die Diagnose, welche vor allem zwischen Tuberkulose, Stein, Tumor oder beginnender Hydronephrose schwankte, zu gunsten der letzteren entschieden. Die Patientin kam nicht zur Operation, wurde zunächst mit Leibbinden behandelt. Der aus der rechten Niere durch den Katheter entleerte Urin enthielt nur eine Spur Eiweiss, kein Blut, keine Leukozyten.

Auch der folgende Fall zeigt, wie die Chromocystoskopie sich zur Feststellung von Hindernissen der Ureterdurchgängigkeit eignet.

B. B., 36jährige Frau, hat 2mal abortiert, zuletzt vor 1 ½ Jahren. Steht in Behandlung der Frauenklinik wegen schrumpfender Parametritis links (Belastungstherapie, Massage, Heissluft), dadurch Besserung der Beschwerden. Man findet auch jetzt noch den Uterus stark nach links an die Beckenwand gezogen und dort fixiert, er ist nur ein klein wenig beweglich. Die Schmerzhaftigkeit bei der Untersuchung ist verhältnismässig gering. Seit mehreren Monaten leidet Patientin an Schmerzanfällen in der linken Nierengegend, die ohne besondere Veranlassung auftreten, 1—2 Tage dauern, häufig mit Fieber, manchmal bis 39° verbunden sind. Der Urin ist meistens trübe und zwar nimmt die Trübung während der Schmerzen meistens zu, in den schmerzfreien Zeiten ab. Zur Zeit der Untersuchung ist die Patientin ziemlich gut genährt, der Leib nicht aufgetrieben, der Stuhlgang etwas angehalten, die linke Niere am unteren Pol eben palpabel, anscheinend nicht vergrössert, nicht schmerzhaft. Der Urin ist trübe, sedimentiert fast ganz klar, filtriert klar, enthält etwas Albumen. Sediment: Leukozyten, teils einzeln liegend, teils zu Häufchen geballt, gut erhalten, einzelne Blasenepithelien, keine Nierenelemente.

9. V. 1904. Chromocystoskopie (80 mg). Schon nach 5 Minuten deutliche blaue Sekretion rechts. An der Blase nichts Besonderes, beide Ureteren normal geformt. Die Farbwolken werden in regelmässigen Abständen von ca. 30 Sekunden aus der rechten Uretermündung ausgestossen und lagern sich in die tiefste Stelle der Blase. Links ist keine Sekretion zu bemerken, auch keine Bewegung des Ureters. Nach diesem Befunde musste man eine Kompression oder Abknickung des linken Ureters durch die schrumpfende Parametritis annehmen und die Schmerzanfälle als Rückstauung des Urins in die linke Niere auffassen. Um die Höhe des Hindernisses festzustellen, wird zwei Tage später versucht, in den linken Ureter einen Katheter einzuführen, man stiess aber etwa 1½ cm hinter der Mündung auf ein unüberwindliches Hindernis.

In der Folgezeit wurde in öfters wiederholten Sitzungen regelmässig der Versuch gemacht mit dem Ureterkatheter die Stenose zu passieren, anfangs ohne Erfolg, beim fünften Versuch gelang es endlich, einen dünnen Katheter hoch hinaufzuschieben. Es tropfte in den ersten 4 Minuten 7 ccm, in den nächsten 15 Minuten 8 ccm Urin ab. Derselbe ist hellgelb, dünn, trübe, sedimentiert leicht, reagiert sauer, enthält etwas Albumen. Das Sediment besteht aus Eiterkörperchen und einzelnen Epithelien, ohne Zylinder, ohne Blut. In der Folge wurden durch sukzessive Einführung dickerer Katheter die Stenose dilatiert und die Beschwerden gebessert.

In dem nächsten Falle handelt es sich ebenfalls um eine mechanische Stenose des Ureters, welche als Folge einer gynäkologischen Operation wahrscheinlich durch unbeabsichtigte Ligatur entstanden war.

K. K., 25 Jahre. Vor zirka 20 Tagen links Ovariotomie bei starken Verwachsungen, am 11. Tage post operationem Schüttelfrost, seitdem Fieber. Schmerzen links in der Fossa iliaca, daselbst Resistenz.

17. November 1903. Chromocystoskopie. Blase gross, hält 600 ccm. Schleimhaut ohne Veränderung, nur im Fundus gegen das Orificium urethrae zu deutliche Rötung. Auch

die äussere Harnröhrenöffnung etwas gerötet. Die Gegend des linken Ureters etwas ausgebuchtet, so dass man das Cystoskop ein bischen vorschieben muss, um in die Bucht hineinzuleuchten. Die Ureterenmündung bildet die tiefste Stelle, sie ist nicht verändert, nicht geschwollen, nicht gerötet, stellt einen länglichen Spalt vor, der ganz leicht klafft. Kontraktionen werden an ihm nicht beobachtet, auch keine gefärbte Sekretion. Es scheint dagegen, dass eine Flüssigkeit, die ganz leicht getrübt ist, aus dem linken Ureter heraus rieselt; man beobachtet wenigstens eine Bewegung der Blasenfüllung vor der Öffnung. Während der minutenlangen Fixierung der stillstehenden linken Uretermündung kommen in regelmässigen Abständen die blauen Wolken des rechten Ureters durch das Gesichtsfeld gejagt, so dass es leicht gelingt, dieselben zu zählen. Man beobachtete folgende Sekundendifferenzen: 40, 5, 20, 20, 18, 27. Die weiteren Kontraktionen wurden nicht genau gezählt, aber ihre Regelmässigkeit schätzungsweise konstatiert. Die rechte Uretermündung ist nicht verändert, sie liegt in der Nähe des Orificium urethrae auf einer leichten Vorwölbung.

26. November 1903. Zweite Chromocystoskopie. Das Befinden der Patientin hat sich mittlerweile gebessert. Sie ist fieberfrei und hat keine Schmerzen mehr. Die linke Niere nicht vergrössert. Nachmittags 6 Uhr 10 Minuten Injektion von 4 ccm 4%iger Indigkarminlösung. 6 Uhr 25 Minuten Cystoskopie. Blase mit 550 ccm. Sehr deutlicher klarer Befund. Rechter Ureter stösst tiefblauen, sehr kräftigen Strahl aus, dessen Bläue sich im Laufe der Untersuchung noch vertieft. Sekundendifferenzen: 10, 18, 27, 15, 15. Der linke Ureter liegt an der Wand der beschriebenen Ausbuchtung; man sieht heute mit aller Deutlichkeit, dass eine leicht bläuliche Wolke kontinuierlich aus ihm heraussickert. Sie erscheint als dünner Faden in der Öffnung und steigt ohne jede Propulsionskraft gerade in die Höhe, wobei sich Ringel und Wölkchen bilden. Nur ab und zu in minutenlangen Zwischenräumen kommt ein stossweises Auftreten dazwischen, doch ist dieser Stoss ganz schwach, nicht entfernt mit einem normalen oder dem übernormalen der anderen Seite zu vergleichen. Dieses kontinuierliche Ausfliessen eines dünn gefärbten, spezifisch leichten Strahles beweist zweifellos ein Hindernis im Ureter; wahrscheinlich eine Ligatur, die ihn engt. Um die Tiefe des Hindernisses festzustellen, wird der Ureterenkatheterismus versucht. Wegen der ungünstigen Lage der linken Uretermündung ist das Einführen direkt unmöglich; man bringt die nötige Steilstellung des Instrumentes nicht heraus. In den rechten Ureter gleitet das Instrument anstandslos hinein.

Die wahrscheinlichste Erklärung dieses Befundes findet man in der Annahme, dass bei der Operation eine Ligatur versehentlich um den linken Ureter geführt oder der letztere durch eine benachbarte Ligatur stark abgeknickt wurde. Dabei muss die Passage des Urins nach der Blase nicht ganz aufgehoben, das Nierenparenchym durch die Stauung aber schwer geschädigt gewesen sein. Die Ausbuchtung der Blase, in deren Grunde die linke Uretermündung sich fand, war ebenfalls durch einen renalwärts gerichteten Zug am Ureter erklärt.

Nach einem halben Jahre hatte ich Gelegenheit, die Patientin, welche sich in der Zwischenzeit bis auf einen hartnäckigen Blasenkatarrh wohl befunden hatte, nochmals zu untersuchen. Ich fand die Blase geräumig, sie liess sich mit 300 ccm füllen, die Schleimhaut war blass, im oberen Teil der Blase mit inselförmigen hyperämischen Stellen versehen, welche ihr ein maserähnliches Aussehen verleihen. Gegen den Fundus zu wird die Rötung diffus. Der rechte Ureter liegt weit getrennt vom linken. Er sezerniert schon nach zehn Minuten einen tiefblauen Strahl, derselbe ist klein, schwach, erscheint in kurzen regelmässigen Abständen von 15—20 Sekunden, auch die Kraft der einzelnen Stösse wechselt nicht sehr. Die tiefblauen Farbstoffwolken lagern sich funduswärts vom Ureter als eine Ansammlung blauer Farbe, welche nur ganz langsam in das die Blase füllende Borwasser diffundiert. Die linke Uretermündung liegt nicht mehr in einer so tiefen Bucht wie früher, die Blase verläuft mehr glatt, die Mündung selbst stellt einen länglichen schlitzartigen Spalt dar, welche trotz genauerer Beobachtung während 10 Minuten nichts zu sezernieren scheint. Man darf daraus wohl schliessen, dass die Durchgängigkeit des Ureters noch immer keine normale geworden ist. Die linke Niere beteiligte sich an der Farbstoffsekretion

gar nicht, sie scheint nicht einmal eine Flüssigkeit zu sezernieren. Ich möchte das aber nicht mit voller Sicherheit behaupten, weil die Beobachtung eines farblosen ungetrübten Urinstrahles in einem klaren Medium, wenn er nicht mit einer gewissen Kraft ausgestossen wird, kaum möglich ist.

Diesen Beobachtungen von Ureterverschluss aus mechanischen Ursachen möchte ich noch zwei weitere Fälle anfügen, deren Deutung mir nicht ganz sicher ist, welche ich aber am liebsten als einen Ureterverschluss aus entzündlichen Ursachen auffassen möchte. Es handelt sich in beiden Fällen um tuberkulöse kalte Abszesse, welche vielleicht als paranephritische Abszesse entstanden, sich längs des Ureters entwickelt hatten. Weil in beiden Fällen die Frage der Nierentuberkulose erwogen werden musste, hatte ich sie mittelst Chromocystoskopie untersucht und in beiden Fällen die Frage einen negativen Ausfall der Indigkarminreaktion auf der Seite des Abszesses gefunden. Mein daraufhin gebildetes Urteil von einer tuberkulösen Erkrankung der Nieren war aber, wie die Operationen und weiteren Beobachtungen ergaben, falsch. Der eine dieser Fälle findet sich in der ersten Publikation (Münch. med. Wochenschr. 1903, Nr. 48) angeführt.

Eine 32jährige Frau, M. H., kam im Juni 1903 zur Aufnahme. Die Patientin ist mit Tuberkulose erblich belastet, war aber selbst nie schwerer krank, insbesondere hatte sie nie irgend eine schwerere Lungenaffektion. Seit einigen Jahren litt sie an unbestimmten rheumatischen Beschwerden und magerte etwas ab. Seit mehreren Wochen haben sich die Schmerzen in der rechten Seite lokalisiert. Der rechte Oberschenkel war im Hüftgelenk gebeugt und leicht nach aussen rotiert; in der Fossa iliaca fühlte man eine Resistenz, die sich nach oben gegen die Nierengegend nicht recht abgrenzen liess und hier in einen Tumor überging, der seiner Lage nach der rechten Niere entsprach. Der Urin war sauer, enthielt reichlich Eiter, dementsprechend etwas Albumen, aber keine Nierenelemente. Tuberkelbazillen wurden in spärlicher Zahl gefunden.

Bei der Cystoskopie fand man zunächst den Blasenfundus etwas schiefstehend, so zwar, dass sich hinter dem rechten Ureter eine tiefe Ausbuchtung gebildet hat, dabei springt der rechte Ureter selbst deutlich in die Blase vor und steht dem Cystoskop näher als der linke. Die Mündung des rechten Ureters ist eine ziemlich breite ovale Vertiefung, die auch aus passender Entfernung noch abnorm gross erscheint. Sie liegt auf einem blassen, offenbar ödematösen Wulste. Irgendwelche Kontraktionen können nicht gesehen werden, auch nicht ein Austritt blauen Urins. Die linke Uretermündung lässt dagegen einen kräftigen Strahl austreten, der schon eine Viertelstunde nach der Injektion deutlich blau war. Dabei folgten sich die einzelnen Stösse in kurzen Intervallen. Es wurden folgende Zeiten notiert: 20, 8, 5, 25, 11, 15, 10, 7, 6, 5, 8 Sekunden.

Aus dem Fehlen der Indigkarminreaktion auf der Seite der rechten Niere glaubte ich auf eine Zerstörung der letzteren schliessen zu dürfen und nahm mit Rücksicht auf den Befund von Tuberkelbazillen im Urin eine Tuberkulose der rechten Niere an. Bei der Operation stellte sich aber ein anderer Tatbestand heraus.

An der normalen Stelle lag überhaupt keine Niere; der Tumor, den man dort gefühlt hatte, war zum grössten Teil durch derbe Schwarten der Fascia retrorenalis vorgetäuscht worden und durch das obere Ende eines Abszesses, welcher die ganze Substanz des Musculus psoas einnahm. Dieser Abszess wurde mit dem nach vorne verlängerten Czernyschen Schnitt in ganzer Ausdehnung gespalten, die Reste der Muskelsubstanz und die

schlaffen Granulationen ausgeräumt und dadurch das Operationsterrain gereinigt. Man glaubte, der Psoasabszess sei von einer käsig degenerierten Niere ausgegangen und suchte deren degenerierten Rest an der normalen Stelle. Doch war zwischen den Schwarten auch nicht eine Spur zu finden. Schliesslich fand man die Niere, ganz weit unten, in der Höhe des 3. oder 4. Lendenwirbels, schälte sie aus ihrer Fettkapsel. Sie war kaum so gross wie ein Hühnerei, dabei höchstens 3 cm dick, aber nicht erkrankt. Der von ihr abgehende Ureter war als fingerdicker Strang in den schwartigen Faszien zu verfolgen. Der Urin wurde vom Tag der Operation ab klar, und als wir drei Wochen später die Patientin wieder cystoskopierten, konnten wir auch den rechten Ureter einen dünnen schwachen Strahl sezernieren sehen.

Die Diagnose war jetzt klar: Die rechte Niere ist missbildet, sie ist zu klein und dystopisch; der Psoasabszess war die eigentliche Krankheit der Patientin, er war entlang dem Ureter in die Blase eingebrochen, seine Perforationsstelle lag in der Ausbuchtung des rechten Blasengrundes und war deshalb nicht zu sehen gewesen. Die kleine Niere hatte überhaupt wenig sezerniert, zur Zeit der ersten Untersuchung während der ödematösen Schwellung des Ureters vielleicht gar nicht, oder in so grossen Pausen, dass es unserer Beobachtung entgangen war. Man muss zugeben, dass der Fall für eine richtige Diagnose sehr schwierig lag; der Irrtum hätte vermieden werden können, wenn man auf die Beschaffenheit der rechten Uretermündung mehr Gewicht gelegt hätte. Dieselbe war zwar ödematös geschwollen, aber nicht tuberkulös, speziell nicht kraterförmig verändert, auch fehlten tuberkulöse Geschwüre der Blasenschleimhaut. Im übrigen hat die fehlerhafte Diagnose der Patientin nicht geschadet. Der im Hinblick auf die erwartete Nierentuberkulose etwas gross angelegte Schnitt hat den Psoasabszess gründlich freigelegt, so dass er schon nach drei Wochen fistellos ausgeheilt war.

Analog ist die zweite Beobachtung.

Bei einem 35jährigen Phthisiker K. hatte sich im Laufe mehrerer Wochen im rechten Hypochondrium ein schmerzhafter Tumor entwickelt, welcher nur schwer zu palpieren war. Die Zwerchfellatmung auf der rechten Seite war beschränkt, die Anschwellung bewegte sich bei der Atmung nicht mit, war ungefähr zweifaustgross. Der Urin ist vollständig klar, ohne Eiweiss, ohne Zucker. Obwohl der Befund eines ganz normalen Urins für die Diagnose: „Nierentuberkulose“ nicht recht zu verwerten war, besonders, wenn man schon einen Durchbruch von Eiter in das paranephritische Gewebe annehmen musste, wurde doch die Möglichkeit einer tuberkulösen Affektion der Niere in Betracht gezogen und deshalb der Patient chromocystoskopiert. Ich fand eine ganz normale Blase, die sich bequem mit 200 ccm füllen liess, die Schleimhaut ohne jede Rötung oder Geschwürsbildung. Die linke Uretermündung stellt einen normalen Schlitz dar, ebenso die rechte, nur scheint die letztere etwas eingezogen und hat einen ödematösen Saum.

Die Sekretion des Indigkarmins begann nach 7—8 Minuten und geschah lediglich auf der linken Seite. Das nebenstehende Schema veranschaulicht den Ausscheidungstypus der linken Niere, die Bläuung des Strahls wurde allmählich sehr intensiv, die einzelnen Stösse waren kräftig und gleichmässig. Auf der rechten Seite beobachtet man ab und zu deutliche Kontraktionen, welche aber keinen blauen Strahl lieferten. Nach 20 Minuten wurde die Blase ausgewaschen, nochmals gefüllt und nochmals cystoskopiert, das Resultat

blieb dasselbe. Auch jetzt wieder deutlich blaue Sekretion auf der linken Seite, auf der rechten Seite Kontraktionen ohne Austritt von gefärbter Flüssigkeit.

Die Operation ergab einen paranephritischen tuberkulösen Abszess, welcher sich längs des Ureters entwickelt hatte und nach Inzision und Ausschabung ausheilte. 17 Tage nach der Operation konnte ich bei dem Patienten die Chromocystoskopie noch einmal ausführen. Weil das Lämpchen des Cystoskops versagte, vergingen 13 Minuten nach der Injektion des Farbstoffes, bis die intravesikale Beobachtung beginnen konnte. Man beobachtete dann aber sofort eine tiefblaue Sekretion und zwar von beiden Seiten. Es ist leicht und mit Sicherheit festzustellen, dass die Farbintensität rechts wie links annähernd dieselbe ist, dass aber die Propulsionskraft links viel stärker ist als rechts. Der linksseitige Strahl wird weit in die Blase hineingestossen, so dass er einen sehr starken Wirbel bildet. Der rechtsseitige ist viel weniger kräftig, er dauert etwas länger, schleicht mehr und verteilt sich flach an der Blasenwand, offenbar weil ihm der Ureter diese Richtung gibt. Er dringt bis etwa zur Mittellinie der Blase vor, während der Strahl der linken Seite bis an die gegenüberliegende Blasenwand herangeschleudert wird.

Man beobachtet folgende Zeiten:

Zeit:	rechts:	links:
6 Uhr 30 Minuten	46″	55″
31 „	16″	8″
	48″	24″
		56″
32 „	9″	
	26″	38″
	48″	
33′ „	21″	24″
	44″	
24′ „	15″	13″

Der Urin ist auch diesmal vollständig eiweissfrei, klar, ohne Sediment.

Die irrige Diagnose „Nierentuberkulose“, zu welcher die Beobachtung einer mangelnden Indigkarminreaktion auf der Seite des Abszesses verleitet hatte, war für die Kranken ohne unangenehme Konsequenz gewesen. Sie wäre besonders in dem letzten Falle leicht zu vermeiden gewesen, wenn man die Beschaffenheit des Urins in Betracht gezogen hätte. Eine so komplette Verstopfung eines Ureters durch käsige Massen, dass überhaupt nichts mehr durchtreten könnte, gehört sicherlich zu den grössten Seltenheiten, ausserdem müsste sich eine so weit vorgeschrittene Ureteritis tuberculosa in den charakteristischen Veränderungen der Uretermündung verraten haben. Vor allen Dingen macht ein schwer tuberkulös erkrankter Ureter keine aktiven Kontraktionen mehr. Wahrscheinlich ist bei den beobachteten Kontraktionen auch ein kleiner Flüssigkeitsstrom ausgetreten, wegen seiner Farblosigkeit und geringen Kraft in dem klaren Medium aber nicht zu unterscheiden gewesen. Die Fälle mahnen in dieser Richtung zur Vorsicht, ich glaube aber bestimmt, dass sich ähnliche Fehler bei genügender Beachtung der übrigen Symptome vermeiden lassen. Während ich das Unrichtige in der Deutung dieser Befunde gerne eingestehe, muss ich die Richtigkeit der Befunde selbst aufrecht erhalten. In beiden Fällen haben

die Nieren, so lange der Abszess bestand, gar nicht, oder jedenfalls sehr schwach und in grossen Intervallen sezerniert. Im ersteren Falle hat, was ich aus dem Mangel von Kontraktionen schliesse, die Urinsekretion wahrscheinlich überhaupt sistiert, im zweiten Falle schienen die Kontraktionen auf die Sekretion eines farblosen Produktes hinzudeuten. In beiden Fällen haben die Nieren diese Störung ihrer Funktion nach der Inzision des Abszesses wieder ausgeglichen, im ersteren Falle langsamer, im zweiten rascher.

Ich glaube das Phänomen am besten so zu erklären, dass der neben dem Ureter liegende Abszess zu einem kollateralen Ödem des Ureters geführt hat. Dadurch wird in doppeltem Sinn ein Hindernis für den Abfluss des Urins aus der Niere geschaffen. Durch die Ödemisierung der Uretermuskulatur wird deren aktive Tätigkeit ungünstig beeinflusst, es entsteht ein dynamisches Abflusshindernis. Ausserdem wirkt die ödematöse Schwellung der Schleimhaut im Sinne eines mechanischen Hindernisses. Die Niere, welche auf eine Stauung des Urins empfindlich reagiert, wird dadurch in ihren funktionellen Fähigkeiten geschädigt, was sich in einer Veränderung der Indigkarminreaktion äussert, erholt sich aber wieder ohne bleibenden Schaden, wenn das Hindernis für die Urinentleerung mit der Inzision des Abszesses verschwindet.

Pyonephrosen.

Die Pyonephrosen gehören zu denjenigen Krankheiten, die meistens recht spät, manchmal zu spät zur Operation kommen, weil man die Schwere der Veränderung in der Niere sehr leicht unterschätzt, sich lange Zeit mit der Diagnose Cystitis und Pyelitis behilft und dem Eiterungsprozesse Zeit lässt die befallene Niere und den Ureter bis zur völligen Unbrauchbarkeit zu zerstören, sie durch schwartige Verwachsungen in schwer lösbare Verbindungen mit dem Peritoneum und den Nachbarorganen zu bringen, und, was noch schlimmer ist, durch eine chronische Retention von Eiterstoffen das Zirkulationssystem und die anderen Organe zu schädigen. Das gilt besonders für die originären Pyonephrosen, welche durch einen meist von der Blase aufsteigenden infektiösen Vorgang in einer sonst gesunden oder nur wenig veränderten Niere entstehen und von Israel wegen ihrer Wesensverschiedenheit von den eitrigen Sacknieren, die als sekundär infizierte, ursprünglich aseptische Hydronephrosen aufzufassen sind, streng auseinandergehalten werden. Die hohe operative Mortalität der originären Pyonephrosen hängt nicht so sehr von der Wahl des Operationsverfahrens ab, sondern vor allem von der Ausdehnung der Eiterung und dem Zustande des Kranken. Israel weist überzeugend nach, dass das scheinbar schonendere Operationsverfahren der Nephrotomie bei den veralteten Pyonephrosen mit ihren vielkämmerigen Eitersäcken, die nur durch kleine Kommunikationsöffnungen mit dem Nierenbecken in Verbindung sind und deshalb durch einen Schnitt nur sehr schwer alle eröffnet und entleert werden können, weniger Chancen der Heilung bietet als die primäre Nephrektomie, bei welcher dann alles auf einen Wurf gesetzt wird und die Mortalität auch noch sehr hoch ist (23%). Eine frühzeitige Diagnose der Pyonephrose in einem Stadium, wo man eventuell mit einer Spaltung der Niere die Heilung oder Erhaltung des Organs erzielen oder jedenfalls die Nephrektomie mit grösserer Aussicht auf Erfolg machen könnte, wäre

neben der Erkenntnis präziser Anhaltspunkte für Kontraindikationen der einzige sichere Weg zur Verbesserung der Resultate.

Die Diagnose einer ausgebildeten Pyonephrose ist für den Erfahrenen meist nicht schwer. Eine über Monate und Jahre hinausgezogene Reihe von chronischen Krankheitserscheinungen, Eitergehalt des Urins mit Koliken, dumpfen Schmerzen, Fieberattacken, Rückgang der Kräfte, findet sich kombiniert mit dem Befunde einer vergrösserten Niere, welche wegen der entzündlichen Infiltration der Fettkapsel meistens unverschieblich ist und deren Grenzen aus demselben Grunde nicht immer sehr genau abzutasten sind. Der Urin hat einen starken Gehalt an Eiter, der sich in dickem schleimigen Satze manchmal mit feinem Gries vermischt, oft durch Blut rot gefärbt sedimentiert. Die Cystoskopie, welche sich in diesen Fällen meistens gut ausführen lässt, weist gewöhnlich ohne Mühe die Sekretion von eitrigem Urin oder von reinem Eiter oder von Eiterwürsten aus der Uretermündung der befallenen Niere nach. Bekannt ist das Vorkommen von temporärem Verschluss mit Retention des Eiters und Perioden höheren Fiebers. Die Diagnose zieht aus einem solchen Vorkommnis die grössten Vorteile, indem die Geschwulst zugleich mit abnehmendem oder verschwindendem Eitergehalt des Urins stärker anschwillt. Die natürliche Trennung der Urine lässt sichere Rückschlüsse auf die Beschaffenheit der anderen Niere zu, deren Sekret allein in die Blase abfliesst. In solchen Fällen ist nicht einmal die Cystoskopie nötig. So haben wir unlängst Gelegenheit gehabt eine geschlossene Pyonephrose bei einem 40jährigen Manne, die wahrscheinlich auf Gonorrhöe zurückzuführen war, lediglich auf Grund der klinischen Beobachtung mit Glück zu exstirpieren.

Bei offenen Pyonephrosen sind die Aufschlüsse über die Beschaffenheit der anderen Niere nicht so leicht zu erlangen, sind aber doch sehr wünschenswert, weil sekundäre Erkrankung in Form toxischer Nephriten oder aszendierende eitrige Infektionen nicht allzu selten sind. Wir haben uns in einigen derartigen Fällen mit Vorteil der Chromocystoskopie bedient. Die sekretorische Aufgabe, die man mit derselben der zurückzulassenden Niere stellt und die Möglichkeit den Ablauf der Reaktion durch intravesikale Beobachtung zu kontrollieren, haben uns das Material geliefert um in zwei Fällen eine primäre Nephrektomie vorzuschlagen und in einem weiteren Falle die geplante Exstirpation einer Niere zu widerraten. Durch den günstigen Ausgang der Nephrektomien und durch die Autopsie im dritten Falle wurde die Richtigkeit unserer Argumente bewiesen und damit der Untersuchungsmethode ein wichtiges Zeugnis ihrer Zuverlässigkeit ausgestellt.

Nr. 1. Frl. M., 29 Jahre, stammt aus gesunder Familie. Im Jahre 1898 heftiger Schmerzanfall in der rechten Bauchseite, der sich später noch einmal wiederholte, spontan verschwand und in seiner Deutung unklar blieb. Februar 1901 abermals Kolikanfall mit hohem Fieber und trübem Urin. Stark schmerzhafte, fühlbare Schwellung der rechten Niere. Die fieberhaften Koliken wiederholten sich in der Folge öfters, der Urin war im Anfall zumeist hell, in der anfallsfreien Zeit dauernd eitrig. Tuberkelbazillen nicht sicher nachweisbar. Am 1. Juli 1901 wird von Czerny die rechte Niere freigelegt und mit dem Aquatorialschnitt gespalten. Da sich aber weder im Parenchym, noch im Nierenbecken irgend eine Eiteransammlung fand, auch für Tuberkulose nach dem Aussehen der Niere kein Anhalt war, wurde von einer Exstirpation abgesehen und die zusammengenähte Niere möglichst hoch oben in den Bauchmuskelspalt fixiert, um den Tiefstand und die vermutete Ureterabknickung zu beseitigen.

Der Erfolg dieser Nephropexie war insofern ein guter, als die Koliken und das Fieber beseitigt waren. Doch enthielt der Urin dauernd sehr viel Eiter. Die Patientin kam in ihrem Ernährungs- und Kräftezustand allmählich zurück. Die rechte Niere nahm an Grösse dauernd zu.

Am 5. Oktober 1903 abermals rechtsseitige Nierenkolik mit Fieber. Bei der Wiederaufnahme war die Patientin blass und schlecht aussehend. Die rechte Niere kindskopfgross geschwollen, die linke Niere tiefstehend bis zur Höhe der Crista ilei hinabreichend. Der Urin war sauer, enthielt sehr viel Eiter, im Filtrat $^1/_2$ ‰ Albumen, im Sediment Eiterkörperchen, Blasenepithelien, keine Zylinder, keine Tuberkelbazillen.

Am 7. Januar 1904 Chromocystoskopie. Füllung der Blase mit 200 ccm Borwasser. Blasenschleimhaut im Fundus etwas hyperämisch, keine Geschwüre.

Die linke Uretermündung liegt in einer kleinen flachen Bucht, ist eine feine lippenförmige Öffnung ohne irgend welche Abnormität. Neun Minuten nach der Injektion ist die Sekretion deutlich blau, in Abständen von ca. 30 Sekunden wird ein kräftiger Strahl ausgestossen, welcher sich weit in das Blaseninnere erstreckt und auflöst. Regelmässiger Typus. Einzelne der Kontraktionswellen waren etwas schwächer, andere etwas stärker.

Die rechte Uretermündung ist schlecht zu sehen, weil ein kleiner Eitersee sie verbirgt. Man sieht eine deutliche, aufgeringelte Eiterwurst dort liegen. Fünf Minuten nach Beginn der Beobachtung wurde plötzlich das ganze Gesichtsfeld trübe, während es bis dahin tadellos klar gewesen war. Die rechte Niere hatte einen kräftigen Stoss Eiter in die Blase hineingeworfen. Man erkannte in dem getrübten Medium noch die blauen Wirbel, die der linke Ureter von Zeit zu Zeit ausstiess. Eine Beobachtung von Details war aber nicht mehr möglich. Die Untersuchung wurde abgebrochen.

Mein Gutachten über den Fall lautete folgendermassen: Bei der Patientin besteht eine funktionsfähige linke Niere. Nach dem sehr prompten Eintritt der Bläuung, der tiefen Farbe des ausgestossenen Strahles und dem regelmässigen Ausscheidungstypus ist eine schwere Erkrankung ihres Parenchyms nicht wahrscheinlich. Die Farbstoffarbeit wird ausschliesslich von ihr besorgt. Die rechte Niere stösst in längeren Zeiträumen reinen Eiter aus.

Durch die einige Tage später vorgenommene Nephrektomie wurde eine Pyonephrose, deren Parenchym vollständig zugrunde gegangen war, entfernt.

In diesem Falle liessen das schlechte Aussehen der Patientin und die jahrelang bestehende Eiterung allein schon vermuten, dass die linke Niere, welche ausserdem noch sehr tief stand, gelitten hatte. Im Vertrauen auf die gute Farbstoffsekretion hatten wir die Nephrektomie gewagt. Der Erfolg war sehr gut, die Patientin ist vollständig gesund geworden und hat später geheiratet.

Der folgende Fall gehört in die Gruppe jener Pyonephrosen, welche im Wochenbett oder in der Gravidität entstehen und deren Ursache wahrscheinlich in einer aszendierenden Pyelonephritis bei primärer infektiöser

Cystitis liegt. Es ist zwar die Beweiskette für die aszendierende Natur dieser Prozesse durchaus nicht geschlossen und es gibt einige Schwierigkeiten, welche dieser Erklärung entgegenstehen. Warum gibt es so viele Erkrankungen der Blase, die nicht in die Nieren aufsteigen? Und wenn sie aufsteigen, warum ergreifen sie dann häufig nur die eine Niere?

Man sieht sich genötigt, um den Modus des Aszendierens zu erklären, eine Rückstauung des Urins in die Niere zu supponieren, eine Annahme, die wohl gerade für die Gravidität und Wochenbett passt, sich aber mit der Einseitigkeit des Prozesses nicht ganz gut vereinigt. Vielleicht ist ein Teil dieser Fälle doch auf eine primäre Erkrankung der Niere zurückzuführen, und man wird vielleicht später ähnlich wie bei der Tuberkulose auch bei einem Teil der Pyonephrosen die Häufigkeit des aszendierenden Infektion zu gunsten der hämatogenen Infektion einschränken müssen. In diesem Sinn scheint mir der folgende Fall zu sprechen, in welchem die Symptome im Beginn der Krankheit nicht auf die Blase, sondern sofort auf die Niere deuteten. Die Patientin ist zehn Tage nach einem Partus mit Schmerzen in der rechten Nierengegend erkrankt, eine Cystitis war bei ihr nicht vorhanden, und ich hatte schon im Beginn des Leidens mittelst der Chromocystoskopie eine erhebliche Funktionsstörung der rechten Niere nachweisen können. Ich hatte damals die Diagnose auf eine einseitige infektiöse Nephritis gestellt, für eine Spaltung der Niere plädiert, bin aber mit meiner Ansicht nicht durchgedrungen. (Über dieses Untersuchungsresultat habe ich in der ersten Publikation über den Gegenstand, Münch. med. Wochenschr. 1903, Nr. 48 berichtet.) Dann habe ich die Patientin 1½ Jahr lang aus den Augen verloren, bis sie mit einer ausgebildeten rechtsseitigen Pyonephrose wieder zur Aufnahme in die Klinik kam.

Nr. 2. Frau M. L., 28 Jahre, Eintritt 18. V. 1903, wird der Klinik mit zweifelhafter Diagnose zugewiesen; man dachte an paranephritischen Abszess oder an eine Pericholecystitis. Die Patientin hatte am 23. IV. 1903 ihren ersten Partus durchgemacht, dabei einen Dammriss akquiriert. Am 10. Tage nach der Entbindung erkrankte sie mit Fieber und Schmerzen in der rechten Seite, die allmählich nachliessen, aber nicht ganz verschwanden. Von Tuberkulose ist an der Patientin nichts nachzuweisen. Sie hat subfebrile Temperaturen. Rechts unter dem Rippenbogen findet sich ein schmerzhafter Tumor, von dem man nur den unteren Teil fühlt. Er mag faustgross sein, liegt retroperitoneal, gibt deutlich das Symptom des Contact lombaire. Der Urin ist sauer, enthält 1—2‰ Albumen, massenhaft weisse und daneben rote Blutkörperchen, Blasenepithelien, Nierenbeckenepithelien, granulierte Zylinder.

Am 25. V. konnte ich die Patientin nach vorhergehender Injektion von Indigkarmin cystoskopieren und fand 30 Minuten nach der Einspritzung, dass der linke Ureter in Abständen von 10—30 Sekunden einen kräftigen, deutlich blauen Strahl ausstiess und konstatierte dieses Verhalten durch längere Zeit. Im Gegensatz dazu liess der rechte Ureter eine weit weniger gebläute Flüssigkeit austreten, die noch dazu nicht in scharfem Strahl, sondern mehr in Form einer Wolke erschien. Der Unterschied in der Farbenintensität war nicht zu verkennen. Wir schlossen aus diesem Befunde auf eine Erkrankung der rechten

Niere, nahmen entsprechend der geringeren Blaufärbung eine Schädigung des sezernierenden Parenchyms an und stellten unter Verwertung der übrigen Untersuchungsergebnisse die Diagnose auf eine einseitige infektiöse Nephritis. Nach der prompten Ausscheidung des Indigkarmins mussten wir die linke Niere für gesund halten. Man musste nach den neuerdings bekannt gewordenen Erfolgen eine Spaltung der rechten Niere ins Auge fassen; da sich der Zustand der Patientin während einer 20tägigen Beobachtung aber besserte, wurde zunächst von einem operativen Eingriff abgesehen.

Nach fast 1½ Jahren (3. X. 1904) kam die Patientin wieder in die Klinik. Sie hatte in der ganzen Zeit Schmerzen in der rechten Nierengegend gehabt, welche einen kontinuierlichen stechenden Charakter mit gelegentlichen Exazerbationen hatten. Der Urin war immer trübe, ab und zu etwas blutig, manchmal bestand starker Harndrang, der Appetit war immer gering, der Schlaf schlecht, öfters Hitze- und Kältegefühle. Die Patientin war sehr heruntergekommen, sah blass aus und war bettlägerig. An Herz und Lungen konnte nichts Krankhaftes nachgewiesen werden. Im rechten Hypochondrium fühlte man eine diffuse Resistenz, welche sich bei der Atmung nicht verschob, auf Druck kaum schmerzhaft war, und von der man nicht recht sagen konnte, ob sie der Niere oder der Gallenblase angehörte. Auch bei Untersuchung in linker Seitenlage war die Entscheidnng nicht sicher möglich. Der Urin war stark eitrig, bei vorsichtiger Entleerung mit dem Katheter kam er im Anfang ganz klar und wurde erst zum Schluss dick eitrig. Er ist sauer, filtriert klar, hat ziemlich viel Eiweiss. Mikroskopisch: Fast reiner Eiter, daneben Plattenepithelien und spärliche Zylinder. An der Diagnose Pyonephrose konnte nach allem kein Zweifel sein.

Die Chromocystoskopie (4. IX. 1904), die ich vornahm, um mich vor allem über den Znstand der linken Niere zu informieren, ergab folgendes: Die Blase ist gut zu füllen, die Schleimhaut ohne wesentliche Veränderung. Die Sekretion des injizierten Indigkarmins liess etwas lange auf sich warten, begann erst nach 30 Minuten, geschah aber lediglich auf der linken Seite. Die Blaufärbung des ausgestossenen Urinstrahles erreicht nach weiteren 6—8 Minuten eine sehr deutliche Intensität. Der Typus war nicht ganz regelmässig, etwas zu häufig, ich zählte Intervallen von 5, 10, 10, 5, 5,5, 10, 15, 3, 16, 19, 12 Sekunden. Die Kraft der einzelnen Urinstösse war etwas wechselnd, man beobachtete öfters nach einem starken Strahle einen schwächeren wie einen kleinen Nachschlag. Während der ganzen Zeit der Beobachtung konnte man an der rechten Uretermündung, die etwas gerötet und ödematös war, keine Sekretion erkennen. Hier wurden nur wurstförmige Eitermassen von Zeit zu Zeit langsam ausgetrieben. Die kolorimetrische Prüfung der Urinproben nach der Cystoskopie ergab einen sehr deutlichen Farbgehalt, so dass die Ausscheidungskurve eine annähernd normale Form hatte. Mit Rücksicht hierauf musste ich trotz des verspäteten Eintrittes der Reaktion die linke Niere für funktionell ausreichend halten, so dass sich bei der Jugend der Patientin und bei dem guten Zustande ihres Herzens die primäre Nephrektomie empfahl.

5. X. 1904. Hypochondraler Schiefschnitt. Nach der Durchtrennung der Muskeln kommt man auf einen gut kindskopfgrossen Tumor, von derben Schwarten bedeckt. Wie man sich allmählich überzeugt, besteht derselbe nicht nur aus der stark vergrösserten rechten Niere, sondern auch aus der mit ihr eng verwachsenen tiefstehenden Leber. Die Trennung dieser beiden Organe musste scharf mit dem Messer geschehen, liess sich aber ohne Verletzung des Peritoneums bewerkstelligen, erst in grösserer Tiefe konnte man dann mit stumpfer Isolierung etwas vorwärts kommen. Dabei wurde ein Nierenkelch eröffnet, es floss etwas übelriechender Eiter ab, dann wurde noch ein weiterer Kelch punktiert und aus ihm 100 ccm Eiter abgelassen. Dann fortschreitende Auslösung des Tumors, zuerst am oberen Pol. Hier mussten sehr feste perinephritische Schwarten mit der Schere durchtrennt werden. Dann wurde der untere Pol isoliert, der wenig verdickte Ureter unterbunden und durchtrennt und schliesslich mit einiger Mühe die Gefässe isoliert unterbunden. Der

Tumor hatte sich bis dicht an die Vena cava entwickelt, so dass die Ligatur der Vena renalis ganz dicht an der Vena cava sass, ein erweiterter Nierenbeckenabschnitt hatte sich zwischen Arterie und Vene entwickelt und wurde exakt herauspräpariert. Auswaschung der Wunde. Tamponade, versenkte Muskelnähte. Die exstirpierte Niere ist 13 cm lang, 10 cm breit, 4 cm dick (durch das Ausfliessen des Eiters ist sie wohl auf die Hälfte ihres Volumens vermindert). Sie besteht an ihrer Oberfläche aus derbem schwartigen Gewebe, das durch die Operation teilweise etwas zerfetzt ist. Oben ein eröffneter Kelch. Auf dem Durchschnitt kein Parenchym mehr, teilweise von Fett durchzogenes schwartiges Gewebe mit erweiterten Kelchen. Letztere führen hämorrhagischen teilweise fibrinösen Eiter. Der Ureter ist wenig verdickt, mündet ohne Knickung in das erweiterte Nierenbecken ein, die Blutgefässe sind eng.

Der Wundverlauf war günstig, nach vier Wochen konnte die Patientin entlassen werden, die Wunde war nach weiteren 14 Tagen vollständig geheilt. Die Patientin hat sich im Laufe des folgenden Jahres noch öfters vorgestellt, sie ist vollständig gesund geworden.

Der Fall ist in mehrfacher Hinsicht bemerkenswert. Schon in verhältnismässig frühen Stadien des Prozesses hatte man aus der Veränderung der Indigkarminreaktion eine Erkrankung des Parenchyms der rechten Niere annehmen und mit Rücksicht auf die übrigen Krankheitserscheinungen die Diagnose einer einseitigen infektiösen Nephritis stellen können, welche der Wahrheit offenbar sehr nahe kam. Der Umstand, dass eine eigentliche Cystitis gar nicht bestand, und dass die Erscheinungen der Krankheit von Beginn an auf die rechte Niere selbst hindeuteten, lässt die Möglichkeit einer hämatogenen Entstehung der Krankheit zu. Wenn auch gerade in dem Falle einer Gravidität oder eines Puerperiums die Annahme aszendierender Prozesse durch Rückstauung des Urins sich rechtfertigen lässt, so kann man sich doch auch denken, dass eine Stauung des Urins in der Niere den Boden für eine hämatogene Infektion vorbereitet. Ob die im Beginn des Prozesses vorgeschlagene Spaltung der Niere die Heilung hätte herbeiführen können, ist fraglich, verdient aber diskutiert zu werden, denn es sind in der neueren Zeit verschiedene Erfahrungen über den günstigen Einfluss der Nierenspaltung auf akut entzündliche Vorgänge bekannt geworden.

Sowohl bezüglich der Ätiologie, als bezüglich der Therapie scheint mir der besprochene Fall durch eine andere, ebenfalls an der Heidelberger Klinik gemachte Beobachtung vorteilhaft beleuchtet zu werden.

Ein 11jähriger Junge, F. H., erkrankt am 27. X. 1904 an einer akuten Appendizitis mit Gangrän des Wurmfortsatzes und diffuser Peritonitis. Am 31. X. Inzision und Entleerung eines gespannten, stinkenden Exsudates, Entfernung der gangränösen Appendix, Inzision des Douglasschen Raumes vom Rektum aus, Gegeninzision an der linken Spina ilei ant. sup., Anlegen einer Dünndarmfistel. Es gelang den Jungen über Wasser zu halten. Am 5. XI. (also am 9. Tage der Erkrankung) plötzlich heftige Schmerzen in der rechten Seite unter dem Rippenbogen mit Atemnot und Druckempfindlichkeit. Man nahm einen subphrenischen Abszess an, was bei der diffusen Verbreitung des Eiters im Peritoneum wohl das nächstliegende war, machte eine Inzision unter dem Rippenbogen, fand aber keinen Eiter. Die Untersuchung des Urins ergab eine leichte Trübung und etwas Eiweissgehalt,

während bei der Operation der Appendizitis wenige Tage vorher der Urin noch ganz klar und eiweissfrei gewesen war. Der weitere Verlauf wies mit immer grösserer Bestimmtheit auf die rechte Niere als die Ursache der Schmerzen hin und während die Peritonitis zur Ausheilung kam, blieb noch immer hohes Fieber bestehen und der Urin wurde mehr und mehr trübe, allmählich immer mehr stinkend und enthielt bei der bakteriologischen Untersuchung eine Reinkultur von Bacterium coli. Am 27. XI. heftiger Kolikanfall mit Erbrechen und Temperaturanstieg bis 40°, in den nächsten Tagen mehrere solcher Anfälle, Zunahme der Druckschmerzhaftigkeit und deutlich palpable Vergrösserung der rechten Niere. Deshalb am 2. XII. Freilegung der letzteren. Es fand sich ein gespanntes etwas cyanotisches Organ, das dekapsuliert und in der Äquatorialebene gespalten wurde. Das Parenchym blutete sehr lebhaft, so dass einige Umstechungen gemacht werden mussten, sichtbare Abszesse fanden sich nicht; die beiden Nierenhälften wurden wieder aufeinander geklappt, und eine Zeitlang mit den Fingern, dann durch einen herumgewickelten Jodoformgazestreifen, der versenkt wurde, komprimiert. Mikroskopisch fanden sich in der Niere massenhafte Anhäufungen von Rundzellen, die stellenweise bis zur Bildung miliarer Abszesse gingen.

Der Einfluss dieser Operation war ein sehr guter. Die Tampons wurden allmählich entfernt, das Fieber fiel im Laufe der nächsten 14 Tage ab und nach einem Vierteljahre konnte der Knabe in vollständiger Rekonvaleszenz aus der Klinik entlassen werden. Der Urin zeigte nur noch eine Spur Eiweiss und einen geringen Gehalt an Leukozyten.

In diesem Falle drängte sich die Vermutung einer hämatogenen Infektion der Niere dem Beobachter direkt auf. Am fünften Tage nach der Operation einer jauchenden Peritonitis begannen die Krankheitserscheinungen direkt von seiten der rechten Niere; der Urin anfangs klar, war am ersten Tage der Nierenschmerzen nur wenig trübe und wurde erst allmählich mit der Zunahme der Entzündung der Niere mehr eitrig und stinkend. Dass die Spaltung der Niere in diesem Falle zu dem günstigen Ausgang mindestens sehr viel beigetragen hat, ist wohl nicht zu bezweifeln. Ob es ohne die Spaltung der Niere bei dem 11jährigen Knaben zu einer Pyonephrose gekommen wäre, ist ebenso schwer zu beantworten, wie die Frage ob in dem vorher mitgeteilten Fall (Frau L.) die im Beginn der Krankheit vorgeschlagene Nephrotomie die Ausheilung hätte herbeiführen können. Immerhin regt der Vergleich der beiden Fälle zum Nachdenken an.

Von praktischer Bedeutung ist der folgende Fall in dem auf Grund der Indigkarminreaktion von der Exstirpation einer Pyonephrose abgeraten wurde und zwar, wie der Ausgang bewies mit vollem Recht.

Nr. 3. J. H., 44jähriger Mann, vor 26 Jahren Prostatitis unbekannter Ursache. Gonorrhöe geleugnet. Seit 25 Jahren in Behandlung verschiedener Ärzte wegen Pyelitis, zahlreiche Badekuren, wechselndes Wohlbefinden, immer etwas schlechtes fahles Aussehen, seit den letzten 5 Jahren Verschlechterung, kolikartige Schmerzen links, ab und zu Fieber. Vor acht Wochen Hämaturie. Daraufhin Röntgenographie, die in beiden Nieren grosse zirkumskripte Schatten ergab.

Grosser Mann von kräftigem Knochenbau, kräftiger Muskulatur, etwas blasses Aussehen; Kopfhaare seit mehreren Jahren verloren. Körperliche Leistungsfähigkeit gut. Patient

macht Spaziergänge von 2—3 Stunden, kann auch etwas Berge steigen. Kopfschmerzen früher sehr häufig in der Scheitelgegend, in der letzten Zeit weniger. Appetit gut. Lust zu geistiger Arbeit nach wie vor erhalten, Schlaf durch Schmerzen oft gestört. Der Patient klagt über Schmerzen von anhaltendem bohrenden Charakter in der linken Lumbalgegend, in die Nachbarschaft, ab und zu auch in die Oberschenkel, nicht ins Glied ausstrahlend. Rechts niemals Schmerzen.

Ernährungszustand der Haut gut, kein gedunsenes Aussehen. Patient leidet im allgemeinen an Durst, trinkt ca. 2 Liter Wasser im Tag. Er friert leicht, liebt die Wärme, hat keine Neigung zum Schwitzen. Die rechte Niere ist nicht deutlich zu fühlen, an ihrer Stelle fühlt man eine diffuse undeutliche Resistenz, die linke Niere steigt bei der Inspiration deutlich herab. Die Urinmenge beträgt 2—2½ Liter in 24 Stunden. Der Katheterurin reagiert neutral, ist deutlich getrübt, etwas übelriechend, spezifisches Gewicht 1011, er filtriert klar, enthält eine Spur Albumen. Mikroskopisch besteht das reichliche Sediment zum grössten Teil aus gut erhaltenen Eiterzellen. Sehr viele Bakterien, meistens bewegliche Stäbchen. Ziemlich viel gut erhaltene rote Blutkörperchen, einzelne Zylinder, einzelne geschwänzte Epithelien und ziemlich viel amorphe Konkremente.

Das injizierte Indigkarmin (80 mg) ist nach einer halben Stunde, wie man es an einem eingelegten Dauerkatheter kontrolliert, noch nicht sezerniert, cystoskopisch normale Blasenverhältnisse. Keine Geschwüre, keine besondere Injektion der Schleimhaut. Die Uretermündungen normal gelagert, ohne Veränderungen, Sekretionstypus wegen der mangelnden Ausscheidung des Indigkarmins nicht zu beobachten, bis ¾ Stunden nach der Injektion war noch kein Farbstoff erschienen.

Die Kontrolle der Indigkarminausscheidung in den nächsten 15 Stunden ergab, dass ein dünner sehr reichlicher Urin (1800 ccm) sezerniert wurde, der in den ersten drei Stunden den Farbstoff zwar deutlich, aber so schwach enthielt, dass man ihn nicht bestimmen konnte. Die weiteren Proben enthielten ihn in noch schwächerer Konzentration. Die ausgeschiedene Menge betrug höchstens ein Zehntel von dem, was ein Gesunder in der gleichen Zeit ausgeschieden hätte.

Nach den weiter oben auseinander gesetzten Begriffen über Niereninsuffizienz war es mir klar, dass in diesem Typus der Indigkarminausscheidung, welcher durch einen sehr verspäteten Eintritt, durch eine sehr geringe Konzentration und durch eine ausserordentlich geringe Gesamtmenge charakterisiert ist, ein nicht zu unterschätzendes Anzeichen einer schweren Niereninsuffizienz gegeben war. Die Nieren haben weder die sekretorische Empfindlichkeit, welche normale Nieren auszeichnet, noch haben sie die Fähigkeit, den Farbstoff zu konzentrieren. Anscheinend kreist der Farbstoff im Körper, wird dabei allmählich verändert und nur zum kleinsten Teile ausgeschieden. Damit gewannen auch die anderen Symptome, die Polyurie, die Polydipsie, der Hang zur Wärme, die trockene nicht schwitzende Haut an Bedeutung, so dass ich annehmen musste, die Nieren des Patienten seien im Sinne der Koranyischen Hyposthenurie schwach und der Patient kompensiere diesen Fehler durch willkürliche Vermehrung der Wasserzufuhr. Nach dem Ergebnis der Röntgenographie lag es am nächsten, die Ursache der Schädigung der Nieren in einem Steinleiden zu suchen. Da die Steine doppelseitig sein mussten und zu einer schweren Schädigung des Parenchyms geführt hatten, so war es

nicht wahrscheinlich, dass durch irgend eine andere Behandlung als die Entfernung der Steine eine Erholung oder eine Heilung der Nieren angebahnt werden konnte. Ausserdem waren seit 25 Jahren die Mittel der internen Therapie ziemlich erfolglos angewandt worden, also von dieser Seite nichts mehr zu hoffen. Ferner drängten die unerträglichen Koliken der linken Seite zu einem Eingriff. Mein nach der Untersuchung schriftlich abgegebenes Urteil lautete wörtlich: „Steinextraktion wegen der letalen Prognose interner Behandlung erlaubt, Prognose unsicher, jedenfalls nur eine Seite auf einmal. Welche Seite die bessere ist, kann ich nicht sagen, sicherlich sind beide Nieren sehr schlecht. Eine Nierenexstirpation ist auf alle Fälle kontraindiziert."

Am 19. VI. 1905 wird in Äthernarkose die etwas bewegliche tiefstehende linke Niere freigelegt. Besonders ihre untere Hälfte war fest mit der Capsula adiposa verwachsen und grobhöckerig. Man fühlte durch die erweiterte Rindensubstanz eine Härte, welche zuerst als Stein imponierte. Bei der Inzision eines Kelches kam trüber, stinkender Urin in grosser Menge zum Vorschein. Man gelangte in das sammetartig ausgekleidete kinderfaustgrosse Nierenbecken, aus welchem alte Blutkoagula, welche sandig inkrustiert waren, herausbefördert wurden. Der untere Pol der Niere war von einer eigentümlichen Nekrobiose befallen und wurde grösstenteils entfernt. Dann wurde das Nierenbecken drainiert, die Wunde bis auf das Drainrohr durch Naht vereinigt.

Die exzidierten Stückchen des unteren Nierenpols hatten im mikroskopischen Bilde nichts Charakteristisches, sie stellten nekrotisiertes Gewebe dar.

Verlauf: Durch das Drainrohr, das in der linken Niere lag, flossen täglich etwa 900 ccm eines trüben, blutigen, alkalischen Urins ab, die Schmerzen die vor der Operation so sehr quälend gewesen waren, verschwanden. Der Blasenurin war ebenfalls trübe, öfters blutig, im ganzen sehr reichlich (bis 1500 ccm). Nachdem das Drainrohr am 10. Tage entfernt worden war, verkleinerte sich die Nierenwunde, aber die Urinsekretion verminderte sich nicht, und in der dritten Woche traten von neuem Schmerzen und Fiebersteigerungen auf. Die Situation war eine verzweifelte. Nachdem die Operation den erwarteten Stein nicht gefunden, sondern eine Pyonephrose festgestellt hatte, war die Hoffnung, mit der Extraktion des Steines die Niere unter bessere Bedingungen zu setzen, vernichtet. Die Nephrotomie hatte in Übereinstimmung mit den Resultaten Israels den Zustand nicht gebessert, sondern verschlechtert. Die einzige Möglichkeit den Patienten zu retten, schien in einer sekundären Exstirpation der inzidierten Niere gegeben. Nach meiner oben niedergelegten Auffassung der Sachlage musste ich aber den Prozess als doppelseitig ansehen. Das Verbot der Nephrektomie aufrecht erhalten hiess den Patienten für verloren erklären. Es war ein schwerer Entschluss, aber es blieb nichts anderes übrig. Wir nahmen am Ende der vierten Woche eine etwas ausgiebigere Spaltung der linken Niere vor, versuchten dabei vergeblich den Weg nach unten frei zu machen, nahmen in der Narkose noch eine Cystoskopie vor und konnten dabei wahrnehmen, dass aus der anderen rechten Niere eitriger Urin sezerniert wurde. Durch die Spaltung der linken Niere erholte sich der Patient noch einmal für 10 Tage, unsere Absicht den linken Ureter durch Einführung eines Ureterkatheters von der Blase aus durchgängig zu machen, konnten wir aber wegen zunehmender Schwäche nicht mehr ausführen. Der Patient starb fünf Wochen nach der zweiten Operation an Urämie.

Die Sektion ergab folgenden Befund: Die linke Niere (vor ca. acht Wochen inzidiert) hat noch Parenchym, das aber trüb verändert ist. Das Becken ist ebenfalls stark dilatiert, seine Schleimhaut verdickt, mit hämorrhagisch-eitrigen Massen in geringer Menge bedeckt. Im Parenchym eitrige Kavernen, zum Teil noch nicht mit dem Becken kommunizierend.

Im oberen Teil des Nierenbeckens ein haselnussgrosser, zerbröckelnder Phosphatstein. Der Ureter ist am Abgang vom Nierenbecken deutlich abgeknickt, er selbst kaum erweitert, seine Schleimhaut ziemlich unverändert. An einzelnen Stellen des Nierenparenchyms, besonders am unteren Pol tumorverdächtige Inseln, das anliegende Fettgewebe ebenfalls tumorartig verändert. Die später vorgenommene mikroskopische Untersuchung ergab ein Adenokarzinom. Im übrigen ist das peritoneale Fettgewebe schwartig verdickt.

Die rechte Niere fast kopfgross, hat so gut wie kein Parenchym mehr, sie besteht aus einem Sack, dessen Wände ca. $^1/_2$ cm dick sind, aber meist aus schwieligem Bindegewebe bestehen. Sie ist in derbe Fettmassen eingebettet, aus denen sie sich nur schwer

Fig. 44.

auslösen lässt. Das Nierenbecken ist enorm dilatiert, von einer 2—3 mm dicken sehr derben Schleimhaut ausgekleidet, offenbar das Resultat einer uralten Pyelitis. Die Schleimhaut ist teils blutig infarziert, teils mit diphtherieähnlichen Belägen versehen. Nach der Peripherie zu geht das Nierenbecken mit breiter Kommunikation in kavernöse Eiterräume über, welche, wie die Reste von Septen andeuten, durch Konfluenz entstanden sind. Der Ureter ist gut fingerdick, seine Einmündung in die Blase unverändert, seine Schleimhaut mit diphtheritisch-hämorrhagischen Membranen belegt, stark verdickt. Nierenbecken und die

Nierenkavernen sind mit einer grossen Menge eines dicken, stinkenden gelblich-bräunlichen Eiters ausgefüllt, der sich sandig anfühlt. In dem Eiter liegen etwa 150 meist erbsengrosse, zum Teil fazettierte, schwärzliche Steine.

Die Blasenschleimhaut ist durch eine schwere Cystitis aufgelockert, auf der Höhe der Falten hämorrhagische und diphtheritische Beläge.

Nach diesem Befunde ist es klar, dass die Schatten, welche die Nieren auf der Röntgenplatte erzeugt hatten zum Teil auf die vorhandenen Steine, zum Teil durch den mörtelartig inkrustrierten Eiter verursacht worden waren. Angesichts des Sekretionsresultates war überhaupt keine Möglichkeit bestanden, den Mann zu retten. Die rechte Niere war vollständig wertlos, die linke pyonephrotisch mit sekundärer Steinbildung, der Ureter am Abgang vom Nierenbecken stenosiert, der untere Pol der Niere karzinomatös entartet. Hätte man alles vorher gewusst, so hätte man am besten getan, den Patienten überhaupt nicht zu operieren. Die heftigen linksseitigen Nierenkoliken im Verein mit dem Ergebnis der Röntgenographie legten aber begreiflicherweise die Inzision der linken Niere zwecks Extraktion eines Steines sehr nahe.

Im Rahmen dieser Abhandlung ist der Fall besonders deshalb von Wert, weil er eine Bestätigung meiner oben niedergelegten Anschauungen über Niereninsuffizienz und über den Wert der Indigkarminprobe zur Erkennung derselben enthält. Die Ablehnung der Nephrektomie bedeutete in diesem Falle definitiven Verzicht auf Rettung des Kranken und war deshalb doppelt verantwortungsvoll. Sie hat uns aber vor einer operativen Katastrophe bewahrt, denn die linke Niere war, wie die Sektion nachwies, nicht nur von beiden die bessere gewesen, sondern sie war als sezernierendes Organ für den Organismus ziemlich allein in Betracht gekommen. Ihre Exstirpation hätte sicherlich den unmittelbaren Exitus zur Folge gehabt.

Nierentumoren.

Die wesentlichen Symptome, welche die Diagnose eines Nierentumors ermöglichen, sind Hämaturie und eine fühlbare Geschwulst. Die übrigen Symptome, wie der Nachweis von Geschwulstzellen im Urin, Kachexie, Schmerzen, Varicocele, sind etwas unsicher. Kann man in der Nierengegend einen Tumor nachweisen, so wird man unter Berücksichtigung seiner Form, seiner respiratorischen Verschieblichkeit und seiner Beziehung zu den Nachbarorganen, besonders zum Kolon, imstande sein, ihn von Tumoren anderer Unterleibsorgane zu unterscheiden, und wird im Hinblick auf seine Konsistenz und seine Oberflächenbeschaffenheit auch die Differentialdiagnose gegenüber anderen Vergrösserungen der Niere z. B. Retentionsgeschwülsten machen können. Nicht immer ist es aber gerade leicht einen Nierentumor zu fühlen. Wenn er klein ist, wenn die Niere nicht herabgesunken ist, sondern hoch oben unter dem Rippenbogen verborgen liegt, wenn die Bauchdecken straff sind, wenn der Rippenbogen stark vorsteht, wenn das Fett sehr reichlich ist, muss man schon über sehr viel Übung verfügen, um sichere Palpationsbefunde zu erhalten. Wenige werden sich einer so feinen palpierenden Hand rühmen können, dass sie Tumoren von Kirsch- und Pflaumengrösse abtasten und Geschwulstbildungen am oberen Pol der Niere durch den Nachweis einer Verlängerung des Organs erkennen können, wie das Israel in seiner „Klinik der Nierenkrankheiten“ beschreibt.

Man darf ruhig zugeben, dass unser diagnostisches Rüstzeug den Nierentumoren gegenüber noch recht unzureichend ist und dass wir auch heute noch bei manchen tumorverdächtigen Fällen von rätselhaften Harnblutungen auf eine Probefreilegung der Nieren angewiesen sind. Eine Erweiterung unserer Kenntnisse wäre um so wünschenswerter, als bei der schlechten operativen Prognose der Nierengeschwülste eine möglichst frühzeitige Erkennung den einzigen Weg zur Besserung der Heilungsresultate darzustellen scheint. Ob die Chromocystoskopie im Sinne einer frühzeitigen

Erkennung von Nierentumoren etwas leisten kann, vermag ich nicht anzugeben, weil unter meinen Fällen keiner war, in dem die Chromocystoskopie ein wesentliches Verdienst an der Diagnose „Nierentumor" gehabt hat. In den sechs Fällen, die ich untersuchen konnte, handelte es sich um fühlbare Tumoren und wenn auch ein Teil derselben am Anfang unklar war, so konnte doch durch exakte Palpation allein schon die richtige Diagnose gestellt werden. Da die Chromocystoskopie nur in dem Nachweis funktioneller Anomalien gipfelt, so ist es ohne weiteres klar, dass sie in einer grossen Zahl von Fällen nichts zur Diagnose oder zur Entdeckung des Tumors beitragen kann, nämlich in allen jenen Fällen, in welchen die Neubildung die Nierensubstanz nur verdrängt, aber nicht besonders schädigt. In einer anderen Zahl von Fällen, in welchen der Tumor durch Druck oder durch Zirkulationsstörungen das Nierenparenchym in einen chronisch entzündlichen Zustand oder zur Atrophie gebracht hat, oder in den Fällen, in welchen Abflusshindernisse durch den Tumor geschaffen werden, oder in welchen die Nierensubstanz von der Neubildung durchwachsen und zerstört wird, finden sich dagegen prägnante Störungen der Sekretionstätigkeit, die bei tumorverdächtigen Fällen mit unsicherem Palpationsbefunde eventuell die Diagnose fördern können. In einem der unten mitgeteilten Fälle (E. St.) war der Unterschied in der Blausekretion zwischen rechts und links ein ausserordentlich deutlicher, der Farbstoff wurde aus der gesunden Seite in 30mal stärkerer Konzentration ausgeschieden als auf der Seite des Tumors und wenn auch in diesem Falle die Diagnose bei der mageren Frau mit den schlaffen Bauchdecken mit voller Sicherheit durch die Palpation gestellt werden konnte, so war die Niere doch so wenig vergrössert, dass sie bei einem kräftigen Manne an normaler Stelle gelegen, sich leicht der direkten Betastung hätte entziehen können und dass dann das Resultat der Chromocystoskopie doch für die Diagnose hätte von Wert sein können, indem sie wenigstens die Seite aufdeckt, an welcher eine schwerere Schädigung besteht. Selbstverständlich sagt die Methode nur aus, dass an der betreffenden Niere eine funktionelle Störung besteht, irgendwelche weiteren Aufschlüsse über die Art dieser Störung darf man von ihr nicht erwarten, und auch dieser Aufschluss besteht in der Frage der Nierentumoren nur so lange, als das Untersuchungsresultat ein positives ist. Aus dem Befunde einer vollständig gleichmässigen Sekretion beider Nieren etwa Schlüsse ziehen zu wollen, dass kein Nierentumor vorliegt, wäre unrichtig, weil in einer grossen Zahl von Fällen das Parenchym der Niere trotz eines Tumors ganz intakt bleibt. In den unten mitgeteilten sechs Fällen sind zwei enthalten, bei welchen die Funktion der Nieren nicht alteriert war, nur fanden sich die einzelnen Urinstösse

etwas schwächer. In den übrigen vier Fällen konnten jedesmal erhebliche Funktionsstörungen nachgewiesen werden.

Was nun die Notwendigkeit angeht, sich vor der Operation eines Nierentumors über den Zustand der anderen Niere zu orientieren, so weist Israel nach, dass bei Nierentumoren die operative Mortalität zum allerkleinsten Teile auf ein Versagen der anderen Niere zurückzuführen ist. Das stimmt mit unseren Erfahrungen durchaus überein. Krankheiten der anderen Niere sind bei Nierentumoren verhältnismässig selten. Der Zustand des Herzens und der Gefässe und die aus technischen Schwierigkeiten der Operation hervorgehenden Gefahren sind für das Gelingen weit wichtiger. Da man aber heutzutage vor der Operation eines Nierentumors nicht leicht die Cystoskopie unterlassen wird, so ist es uns stets angenehm gewesen, durch Hinzufügen der Farbstoffinjektion uns zugleich über das Vorhandensein und über die Funktion der anderen Nieren zu unterrichten.

Ich lasse zunächst die beiden Fälle folgen, in welchen die Chromocystoskopie normale Ausscheidungsverhältnisse ergeben hat.

1. Frau M., 47 Jahre. Ohne Schmerzen, ohne Blutungen hat sich bei der Patientin im Laufe des letzten Jahres eine zunehmende Kachexie und das Gefühl von unbehaglichem Druck im Unterleib eingestellt. Man fühlt links unter dem Rippenbogen den unteren Teil eines Tumors, dessen grösserer Teil unter dem Rippenbogen verborgen war. Seine Grösse wird auf mindestens Kindskopfgrösse geschätzt. Oberfläche glatt, Konsistenz derb, keine Schmerzhaftigkeit, gute Verschieblichkeit. Der Urin ist klar, enthält eine Spur Eiweiss (Opaleszenz beim Kochen), keine Blutkörperchen, keine Leukozyten.

Bei der Chromocystoskopie (80 mg Indigkarmin) fand ich die Schleimhaut der Blase intakt, das Trigonum liegt, wie häufig bei Frauen, etwas schief, so dass die rechte Uretermündung dem Cystoskop etwas näher liegt als die linke. Dementsprechend scheinbarer Grössenunterschied. Beide Papillen sind geschlossen, flach, die Ureterenöffnungen schlitzförmig. Die Blauausscheidung geschah beiderseits nach etwa 7 Minuten und war von annähernd gleicher Intensität. Auch die Kraft des Urinstrahles war beinahe gleich, links waren die Stösse im allgemeinen etwas schwächer. Der Ausscheidungstypus war auf beiden Seiten ziemlich regelmässig, auf der vom Tumor befallenen Seite eher noch regelmässiger als auf der anderen. Auf der letzteren, der rechten Seite, waren die Urinstösse auch nach ihrer Kraft etwas schwankend, indem einzelne stärker, andere schwächer waren, ein Befund, den man öfters bei etwas gesenkten Nieren der Frauen antrifft, dem aber keine grosse Bedeutung beizumessen ist. Vier Monate nach dieser Untersuchung wurde der Tumor exstirpiert, er war ein kindskopfgrosses Hypernephrom, im oberen Pol der Niere entwickelt. Die Grenze zwischen Tumor und erhaltener Nierensubstanz ist ganz scharf. Zu dem Tumor verläuft ein Ast des gegabelten Ureters mit einem dilatierten Nierenbecken, der andere Ast des Ureters verläuft in ein normales Nierenbecken, das mit gesunder Nierensubstanz von etwa der Grösse einer normalen Niere in Verbindung steht. (Die Patientin starb am sechsten Tage nach der Operation an eitriger Peritonitis.) Die andere Niere war von normaler Grösse.

Der unglückliche Ausgang war durch die Verwachsung des Tumors mit seiner Umgebung und die daraus entstehenden Schwierigkeiten verursacht. Dadurch war das Peritoneum in ziemlicher Ausdehnung eröffnet worden, die Operation hatte sehr lange gedauert, so dass der Verlauf nicht

aseptisch blieb und die Wundsekrete das Peritoneum durch die nicht ganz dichte Abschlussnaht hindurch infizieren konnten. Wie in diesem, so hatte auch in dem folgendem Falle die Chromocystoskopie normale Ausscheidungsverhältnisse der Niere ergeben.

2. G. Sch., 38 Jahre. Seit einem halben Jahre an einem heftigen Husten ohne Auswurf erkrankt, deshalb längere Zeit als lungenkrank behandelt. Vor einigen Wochen wurde ein Tumor entdeckt. Niemals Erscheinungen von seiten des Harns. Sehr grosser, kräftig gebauter, jetzt kachektisch aussehender Mann (55% Hämaglobin). Im rechten Hypochondrium ein Tumor, der bis zur Spina ant. sup. herabreicht, und in seinem oberen Teile unter dem Rippenbogen verborgen liegt. Er ist von derber, grobhöckeriger Konsistenz, respiratorisch verschieblich, bimanuell von der Lendengegend aus zu tasten, das Kolon zieht über seine unteren Abschnitte hinweg. Der Urin ist klar ohne Eiweiss, ohne Zucker.

Bei der Chromocystoskopie (80 mg Indigkarmin) fand ich den Eintritt der Blaufärbung etwas verzögert (nach 12 Minuten deutlich), den Ausscheidungstypus im ganzen regelmässig, die Kraft der einzelnen Stösse genügend, rechts im allgemeinen etwas schwächer als links. Ich stellte daraufhin die Diagnose auf einen Nierentumor mit noch gut erhaltenem Parenchym, was durch die mit Glück ausgeführte Operation bestätigt wurde. Der exstirpierte Tumor war fast mannskopfgross, am oberen Pol der Niere entwickelt. Mikroskopisch: Hypernephrom. Die Nierensubstanz nahm den unteren Pol ein, sie war etwas platt gedrückt, hatte etwa normale Menge, ihre Grenze gegen den Tumor war scharf.

In den folgenden vier Fällen, von welchen drei zur Operation kamen, hat die Chromocystoskopie wesentliche Störungen der Indigkarminreaktion auf der Seite des Tumors ergeben.

3. J. F., 62jähriger Mann. Seit vier Jahren anfallsweise Hämaturien, in den letzten Wochen andauernder Blutgehalt des Urins, ab und zu Abgang von Blutgerinnsel unter Schmerzen. Starke Abmagerung, starke Kachexie. Hämoglobingehalt des Blutes 55%. An Herz und Lungen nichts Krankhaftes nachzuweisen, Urin deutlich bluthaltend. Im linken Hypochondrium ein über kindskopfgrosser Nierentumor, respiratorisch verschieblich.

Bei der Chromocystoskopie fand ich die Uretermündungen normal gelegen, ohne sichtbare Veränderung. Rechts schon 7—8 Minuten nach der Injektion ein deutlich blauer Strahl, der sich im allgemeinen in grösseren Abständen von 1—2 Minuten wiederholt und sich durch lange Dauer und grosse Propulsionskraft auszeichnet. Links ist auch bei sehr langer Beobachtung keine Blausekretion zu bemerken, man sieht nur eine schwach getrübte Flüssigkeit (Blut ?) aussickern. Die nach 30 Minuten abgelassene Flüssigkeit ist deutlich blau. Gefrierpunkt des Blutes 0,59°.

Nach diesem Befunde, der einen etwas abnormen, auf Schrumpfungsvorgänge verdächtigen Ausscheidungstypus der linken Seite nachwies, hatten wir keine allzu grosse Lust den kachektischen Mann zu operieren. Er wurde nach einigen Tagen aus der Klinik entlassen. Etwas wirkte auf unsere Entscheidung auch die Erkenntnis der sehr geschädigten Funktion der linken vom Tumor befallenen Niere mit. Man musste sich sagen, dass der Tumor entweder von Hause aus ein diffus wachsender war, also an und für sich schlechte Chancen für eine Dauerheilung bot, oder dass er früher gegen die Niere abgegrenzt, jetzt unter Überschreitung seiner Schranken in dieselben eingewuchert war, wofür auch der offenbare Durchbruch ins Nierenbecken sprach. Also auf der einen Seite verdächtige Funktion der zurückbleibenden Niere, auf der anderen Seite Unsicherheit der Möglichkeit einer radikalen Operation.

In dem folgenden Falle handelte es sich um einen Mischtumor der Niere bei einem 4jährigen Kinde, der durch klinische Untersuchungen

allein mit Sicherheit als solcher erkannt werden konnte. Es gelang das Kind zu cystoskopieren und die Ausscheidungsverhältnisse der Nieren festzustellen. Das Kind, zu Beginn in leichter Chloroformnarkose, dann wieder erwacht, liess sich die zart ausgeführte Prozedur ohne einen Laut der Klage gefallen. Der Tumor war im Verhältnis zu dem jugendlichen Alter der Patiention von einer kolossalen Grösse. Er hatte durch den Einbruch in das Peritoneum und das Cökum die Grenze der Operabilität schon überschritten. Seine Exstirpation war trotzdem in Rücksicht auf die absolut letale Prognose versucht worden. Der schlechte Ausgang war einem operativen Versehen (Ligatur der Vena cava) zuzuschreiben.

4. K. F., 4jähriges Mädchen. Seit drei Monaten wird an dem sonst gesunden Kinde das Anwachsen eines Tumors im Unterleib bemerkt. Blasses Aussehen, Herz und Lungen gesund. Der Leib in mehr als seiner rechten Hälfte ausgefüllt von einem mannskopfgrossen Tumor, die untere Thoraxapertur erweitert. Der Tumor ist nicht verschieblich, zeigt stellenweise an seiner Oberfläche gröbere Höcker. Von oben schiebt sich bei der Atmung die glatte Leber sichtbar über ihn herüber, bei der Aufblähung lagert sich das nach abwärts dislozierte Kolon über den unteren Teil der Geschwulst. Zweifellos Nierentumor. Urin klar ohne Eiweiss. Chromocystoskopie (40 mg Indigkarmin).

Die kleine Blase ist gut zu übersehen, beide Uretermündungen können auf einmal im Gesichtsfeld eingestellt werden. Die linke ist ganz normal ein kleiner feiner Schlitz, die rechte ist weniger deutlich, stellt ein flaches, anscheinend etwas verschwollenes Grübchen dar. Anfangs, als man die Cystoskopie begann, war das Kind noch in Narkose, man sah dabei zwei ganz kleine Kontraktionen des linken Ureters mit Ausstossung einer minimalen Farbstoffwolke aus dem sich öffnenden Schlitz. Man liess dann das Kind unter vollständig ruhiger Haltung des Instrumentes aus der tiefen Narkose erwachen, die Beobachtung liess sich trotzdem ungestört fortsetzen und man konnte mit aller wünschenswerten Deutlichkeit feststellen, dass die linke Niere alsbald anfing, in regelmässigen Intervallen einen tiefblauen kräftigen Strahl auszustossen. Während 3 Minuten beobachtete man 10 Sekretionen links, in dieser Zeit kam aus dem rechten Ureter gar nichts heraus. Man konnte das Phänomen auch dritten demonstrieren. Die Diagnose rechtsseitiger Nierentumor wurde also durch die Chromocystoskopie insofern ergänzt, als man erkannte, dass rechts wenig oder gar kein sezernierendes Parenchym vorhanden war. Die linke Niere sezerniert gut, besorgt jetzt schon ziemlich allein die Sekretionsarbeit im Körper.

p. 11. II. Operation. Querschnitt, am Nabel beginnend nach hinten bis zum M. sacrolumbalis reichend. Dadurch wird die Vorderfläche des Tumors freigelegt und es zeigte sich, dass er das Peritonealblatt, das ihn deckte, ziemlich ausgedehnt durchwachsen hatte. Besonders nach unten zu waren starke Verwachsungen, so dass es unmöglich war, das Mesocökum abzulösen. Nach oben zu waren keine solchen Verwachsungen vorhanden, hier konnte man das den Tumor deckende Peritonealblatt inzidieren und stumpf ablösen und damit den oberen Pol des Tumors aus seiner Nische unter dem Zwerchfell herausholen und damit den ganzen Tumor vor die Bauchwunde herauswälzen. Die Stielgefässe wurden mit Seide unterbunden und dadurch der Tumor soweit entfernt, dass er nur noch unten an dem Cökum festhing. Dann wurde das Mesocökum mit drei Seideligaturen unterbunden und durchtrennt, dann noch der Darm mit abgetrennt und zwar in der Weise, dass vom Ileum etwa 5 cm, vom Colon ascendens etwa 10 cm wegfielen. Nach Durchtrennung des über die Geschwulst in grossem Bogen hinwegziehenden Ureters konnte dann der Tumor entfernt werden.

Die Vereinigung des Darmes geschah End zu End mit einer einfachen Reihe Lembertscher Seidenknopfnähte. Dann wurde das Peritoneum durch Catgut bis auf eine kleine

Tamponadestelle abgeschlossen und zum Schluss noch ein Rest der Fettkapsel, der in der Fossa iliaca mit den Muskeln verwachsen und zweifellos vom Tumor ergriffen war, entfernt. Das riesige Bett des Tumors wurde mit steriler Gaze ausgiebig tamponiert, die Muskeln mit versenkten Catgutnähten vereinigt, die Haut mit Silkworm.

Der exstirpierte Tumor wiegt fünf Pfund. Er zeigt an seiner Hinterfläche die stark abgeplattete Niere mit dem Hilus. An der Unterfläche hängt das Cökum mit dem Wurmfortsatz und dem Ende des Ileum.

P. S. Im Mesenterium des Cökum jenseits der Resektionsstelle hatte sich eine Chyluscyste befunden, welche sich stumpf hatte enukleieren lassen. Sie war ungefähr gänseeigross, enthielt milchige Flüssigkeit.

Verlauf: Nach der Operation war das Kind zwar schwach, aber doch nicht sehr kollabiert, es erholte sich in den ersten Stunden nach der Operation ganz gut. Im Laufe des Nachmittags kam Erbrechen, ausserdem ein rascher Temperaturanstieg, in der Nacht kollabierte das Kind und starb (½12 Uhr). Bei der Sektion fand sich, dass man bei der Operation in der Meinung, die Vena renalis abzubinden, die Vena cava, welche dünn ausgezogen in der Wand der Geschwulst verlief, quer abgebunden hatte. Dieses Ereignis war um so deletärer, als die Ligatur oberhalb der Einmündungsstelle der linken Vena renalis lag, damit also der Abfluss des venösen Blutes aus der linken Niere, und damit auch deren Funktion unmöglich gemacht war.

Der Fall, so bedauerlich er vom Standpunkte der Operationstechnik aus betrachtet erscheint, ist im Sinne unserer Untersuchungen wertvoll, weil er zeigt, dass die Chromocystoskopie selbst bei einem 4jährigen Kinde die Möglichkeit funktioneller Nierendiagnostik bietet. Sie hatte über die Leistungsfähigkeit der linken Niere ausreichend orientiert.

5. E. St., 58jährige Frau, seit 1902 unbestimmte Schmerzgefühle in der rechten Seite. September 1903 Harnverhaltung mit rechtsseitigen Schmerzen, die nach mehreren Stunden unter Abgang von blutigem Urin und Blutgerinnseln wieder verschwanden. August 1904 ein zweiter, ganz ähnlicher Anfall.

Man fühlt den rechten Leberlappen ziemlich stark vergrössert, aber glatt, ohne Anzeichen einer schweren Erkrankung. Man kann mit den Fingerspitzen hinter seinem Rande eindringen und fühlt dann eine zweite höckerige Geschwulst, die offenbar der Niere angehört. Sie ist verschieblich, steht für gewöhnlich tief, lässt sich nach oben zurückschieben und entspricht in ihrer Grösse einer um ein Drittel ihres Volums vergrösserten Niere. Man kann sie deutlich von der Leber abgrenzen, weil die letztere in linker Seitenlage bedeutend nach links sinkt. Der Urin ist trübe, sauer, spezifisches Gewicht 1015, enthält eine Spur Albumen, zahlreiche rote, mässig viele weisse Blutkörperchen. Die Chromocystoskopie (80 mg Indigkarmin) ergab normale Blasenverhältnisse, links schon nach acht Minuten eine schön blaue Sekretion, kräftige Stösse in regelmässigen Intervallen. Rechts zwar Kontraktionen, aber in der ersten halben Stunde keine gefärbte Sekretion. Eine halbe Stunde nach der Indigkarminreaktion wird auf beiden Seiten ein Ureterkatheter eingelegt, es fliessen in der nächsten halben Stunde aus der rechten Niere 1,4 ccm Urin ab, derselbe ist eben erkennbar bläulich gefärbt, dünn, mit flockigem Sediment, das sich mikroskopisch als amorphe Detritusmassen erweist. Die Salpetersäureprobe ergibt einen deutlichen Eiweissgehalt. In derselben Zeit wurden links 2,2 ccm Urin sezerniert. Derselbe ist ungleich stärker blau (20—30mal blauer als der der rechten Seite!), hat kein Eiweiss, enthält ein ganz geringes Sediment, das aus einigen Ureterepithelien und spärlichen ganz frischen roten Blutkörpercheu besteht (beides wahrscheinlich durch den Ureterkatheter verursacht), keine Zylinder.

Die Nephrektomie, welche auf diese Untersuchung hin vorgenommen wurde, war dadurch erschwert, dass die Fettkapsel besonders in den vorderen unteren Teilen vom Tumor

mitergriffen war, liess sich aber ohne Zwischenfall durchführen. Die exstirpierte Niere wiegt 300 g. der obere Pol hat ein normales Aussehen. Die unteren zwei Drittel sind eingenommen von einer höckerigen Geschwulst, deren einzelne Höcker markig weiss durch die fibröse Kapsel durchscheinen. Auf dem Querschnitt zeigt sich, dass die Tumorknollen zum Teil im Mark der Nieren, zum Teil in der Rinde sitzen und dass nur der alleroberste und allerunterste Teil der Niere noch annähernd normales Parenchym enthalten, im ganzen vielleicht $^1/_{10}$ der normalen Menge. Die Geschwulst ist in einzelnen Lobulis angeordnet. Die Nierenbeckenschleimhaut zeigt einige dilatierte Venen, in einen Kelch ragt ein Tumorabschnitt hinein. Von den zwei Nierenvenen enthält die untere einen Geschwulstthrombus von Vogelkirschengrösse, welcher vollständig mit entfernt war. Die obere enthält ebenfalls einen Geschwulstthrombus, hier ist aber wahrscheinlich ein Stück in dem proximalen Teil der Vene zurückgeblieben. Der Ureter ist zart, ohne Erkrankung.

Die Patientin überstand die Operation gut. Die Urinmengen hoben sich bald nach der Operation von 500 in den ersten Tagen auf 1100 nach acht Tagen. Nach drei Wochen wurde die Patientin mit geheilter Wunde in gutem Allgemeinzustande entlassen.

Die Heilung war keine dauernde. Ein Jahr später konnten wir bei der Patientin ein inoperables Rezidiv konstatieren. Es ist bekannt, dass die Dauerresultate der Operationen von Nierentumoren sehr schlechte sind. Ein wichtiger Grund hierfür liegt in unserer Unfähigkeit die Ausdehnung des Nierentumors über die natürlichen Grenzen der fibrösen Kapsel, sein Einwuchern in die Fettkapsel, die Thrombose der Venen, das Vorhandensein von regionären Lymphdrüsentumoren zu erkennen. Wie Israel ausführt, ist das Erkennen dieser Komplikationen, welche den Tumor zu einem inoperablen stempelt, oft erst dann möglich, wenn die Exstirpation des Tumors soweit vorgeschritten ist, dass es kein zurück mehr gibt. Man sieht leider kein Mittel, wie man diese wichtigen Fragen vor der Operation entscheiden könnte.

6. G. M., 31jähriger Mann, bemerkt seit einem Vierteljahr eine harte Geschwulst in der linken Seite, die ihm bei Bewegungen und beim Atmen Schmerzen verursacht. Er führt dieselbe auf einen schweren Unfall zurück, welchen er ebenfalls vor etwa einem Vierteljahr erlitten hat. Bei dem anämischen jungen Mann findet man unter dem linken Rippenbogen bis zur Mittellinie reichend einen fast mannskopfgrossen harten Tumor. Derselbe liegt den Bauchdecken dicht an, gibt gedämpften Perkussionsschall und hat eine elastische Konsistenz. Er bewegt sich bei der Atmung nur wenig. Der Urin ist klar ohne Eiweiss, ohne Zucker, auch früher hat der Patient nie etwas Abnormes im Urin bemerkt. Links Varicocele. Obwohl die Diagnose anfangs unklar war, weil man das Trauma zu sehr in den Kreis der Überlegungen zog, konnte man schliesslich aus der klinischen Beobachtung allein die Diagnose eines malignen Tumors der linken Niere machen.

Die Chromocystoskopie ergab: Die rechte Uretermündung ist deutlich sichtbar von normaler Konfiguration, während die linke rund und verengert, beinahe wie zugewachsen aussieht. Während aus der rechten Seite etwa 5 Minuten nach der Injektion von 80 mg Indigkarmin ein starker blauer Strahl in Abständen von 20—30 Sekunden ausgestossen wird, findet zu dieser Zeit auf der linken Seite überhaupt keine Sekretion statt. Erst nach 20 Minuten wird auch auf der linken Seite ein schwach blau gefärbter Strahl beobachtet, der sich aber mit dem tiefen Blau der anderen Seite nicht vergleichen kann. Das bestätigte die Diagnose des linksseitigen Nierentumors.

Bei der Operation fand man den Tumor retroperitoneal entwickelt, von der linken Niere ausgehend. Er war nur mit Mühe aus der Wunde zu luxieren und wurde nach

Ligatur der grossen Gefässe und des Ureters entfernt. Erst als der Tumor entfernt war, sah man, dass längs der Vena cava ein 15 cm langes Drüsenpaket von der Dicke eines Gänseeies lag, das wegen Übergreifens auf die Venenwand nicht entfernt werden konnte. Der exstirpierte Tumor wiegt 2,7 kg, an seinem unteren Ende sitzt ein Rest normaler Nierensubstanz, welcher auf dem Durchschnitte in seinem untersten Teile noch intakt, im oberen aber von Tumormassen durchsetzt ist. Das Nierenbecken ist durch die Geschwulst platt gedrückt, hat aber keinen Durchbruch. Der Tumor selbst ist kopfgross. In seinen Randpartien finden sich noch gut ernährte Tumorteile, das ganze Innere ist nekrotisiert, zum Teil hämorrhagisch, zum Teil schleimig, zum Teil cystisch, zum Teil käsig. Der Verlauf der Operation war günstig, der Patient verliess nach vier Wochen das Krankenhaus. Auf einen Dauererfolg wird man bei der Unmöglichkeit die Drüsen zu entfernen, nicht rechnen dürfen.

Die Chromocystoskopie hat auch in diesem Falle die Diagnose Nierentumor gesichert und das Vorhandensein und die Funktionstüchtigkeit der anderen Niere bewiesen. Der Fall enthält leider in sehr klarer Weise eine Demonstration der Unzulänglichkeit unserer diagnostischen Hilfsmittel. Die Drüsenmetastase, welche den Tumor inoperabel machte, konnte erst erkannt werden, als die Operation in der Hauptsache beendet war. Die Varicocele hatte ja vorher schon den Verdacht auf eine Thrombose der Vena renalis gelenkt. Leider liegt auch hierin kein sicheres pathognomisches Symptom, weil die Varicocele bei nachgewiesener Geschwulstthrombose manchmal fehlt und ein andermal bei fehlender Geschwulstthrombose vorhanden ist.

Wanderniere.

Die Wanderniere ist, wenn man von den angeborenen Dystopien der Nieren absieht, charakterisiert in einer Verlagerung des Organs, welche sich allmählich entwickelt, von leichteren zu schweren Graden übergeht, in überwiegender Mehrzahl an der rechten Niere der Frauen vorkommt, und in einem Teile der Fälle symptomenlos besteht, in einem anderen Teile verschiedenartige Krankheitserscheinungen mit sich bringt.

Das Krankheitsbild ist nach den vielen Beobachtungen, die jeder Arzt zu machen Gelegenheit hat, so scharf gezeichnet, dass man unbedingt das Bedürfnis empfindet, es wenigstens in den hauptsächlichsten Zügen auch durch eine einheitliche Ätiologie erklärt zu sehen. Eine ungeheure Literatur ist über die Frage entstanden, ohne dass eine definitive Klarheit erzielt wäre. Es ist logisch und einwandsfrei, dass ein stärkerer Schwund des Fettes in schweren Krankheiten die Niere ihrer natürlichen Befestigung berauben kann, es ist auch wahrscheinlich, dass gewisse chronisch wirkende Traumen, wie z. B. das Reiten, die Niere im Laufe der Zeit nach abwärts zerren können. Unklar ist schon die Stellung, welche man dem Korsett oder den schnürenden Rockbändern zuschreiben soll. Wenn man sich auch recht gut vorstellen kann, dass solche Einflüsse auf die Niere im Sinne ihrer Verlagerung wirken, so können sie doch nicht die letzte Ursache darstellen, denn es ist eine oft gemachte Beobachtung, dass die Wanderniere auch bei nackt gehenden unzivilisierten Völkern, ausserdem auch bei Männern beobachtet wird, welche niemals einen Gurt oder eine schnürende Kleidung getragen haben.

Man begegnet in der Literatur an verschiedenen Punkten der Ansicht, dass der sogen. intraabdominale Druck das wesentliche Moment sei, welches normalerweise die Niere auf ihrem Platze erhält. An dieser Vorstellung ist etwas Richtiges und etwas Falsches.

Zunächst ist der Name „intraabdominaler Druck“ unglücklich gewählt, indem das Wort „Druck“ leicht in dem Sinne von „Überdruck“ ver-

standen und damit die Vorstellung erzeugt wird, dass in dem Bauchraum eines Menschen dauernd ein überatmosphärischer Druck herrscht oder von Rechts wegen herrschen soll.

Es sind zahlreiche Untersuchungen ausgeführt worden, um die Grösse des Druckes, unter welchem der Inhalt des Abdomens steht, zu messen. Am einfachsten ist es eine Röhre in den Magen, den Darm oder die Blase einzuführen und dieselbe mit einem Manometer in Verbindung zu bringen. Man misst damit allerdings nur den Druck im Inneren dieser Hohlorgane und es ist klar, dass dieser Druck bei Kontraktionszuständen dieser Organe grösser sein kann als der Druck im Peritoneum. Kleiner kann er aber nie sein und im ruhenden Zustande der Organe wird man keinen Fehler begehen, wenn man die beiden Druckgrössen als gleich annimmt.

Die Bauchhöhle ist ein Hohlraum, der eigentlich nur an seiner hinteren Seite unnachgiebige Wände hat, indem hier die Wirbelsäule und die starken Muskelmassen der Lendengegend liegen. Der Boden des Hohlraums wird durch das knöcherne Becken und das muskulöse Diaphragma pelvis gebildet. Das Letztere ist bei Männern im allgemeinen als unnachgiebig zu betrachten, bei Frauen ist es häufig sehr schlaff. Was den Abschluss des Hohlraumes nach den übrigen Seiten angeht, so bestehen die seitlichen und die Vorderwände lediglich aus Muskulatur, die Decke des Hohlraums ist von dem Zwerchfell gebildet.

Sollen die Druckverhältnisse in einem Hohlraum wie dem Unterleib untersucht werden, so muss man sich vor allen Dingen klar sein, dass es sich nicht um einen starrwandigen Hohlraum handelt, und man muss die Festigkeit der muskulösen Wände berücksichtigen. Letztere ist aber grossen individuellen Schwankungen unterworfen. Bei dem geübten und kräftigen Manne besteht die Bauchwand aus starken Muskelmassen, welche soviel Zugfestigkeit besitzen, dass sie sich bei einer Vermehrung des Inhalts nur sehr wenig dehnen. Bei schwachen Bauchdecken kann von einem wesentlichen Überdruck überhaupt nicht die Rede sein, da die Bauchwand nachgibt, sobald der Inhalt zunimmt. Der Inhalt des Abdomens ist auch bei gesunden Menschen beständigen Schwankungen unterworfen, welche in der verschiedenen Füllung der Organe: der Blase, des Darms, des Magens, vom Uterus gar nicht zu reden, beruhen. Der Einfluss dieser Volumenschwankungen auf den intraabdominellen Druck kann nicht bei jedem Individuum derselbe sein und muss individuell betrachtet werden. Bei dem kräftigen Manne wird mit jeder vermehrten Füllung der Organe der Druck im Abdomen steigen, bei Menschen mit schwachen Muskeln, z. B. bei mehr gebärenden Frauen wird die verschiedene Füllung der Organe sich nur in einer Volumenzunahme des ganzen Unterleibs, nicht aber in

einer Erhöhung des intraabdominalen Druckes äussern, weil die Wände des Hohlraums zu wenig fest und zu wenig elastisch sind.

Man hat gerade als Chirurg öfters Gelegenheit das soeben Gesagte an kranken Menschen zu beobachten. Ein Ileus oder eine Peritonitis mit starker Blähung der Därme bringt bei dem muskelkräftigen Manne keine wesentliche Auftreibung des Leibes, wohl aber eine starke Erhöhung des intraabdominalen Druckes hervor, so dass sich der Leib hart anfühlt, dass die Leberdämpfung stark in die Höhe gedrängt ist, und dass bei der Inzision die Gedärme sich mit grosser Gewalt aus der Wunde vordrängen. Dieselbe Blähung der Därme bringt bei einer mehr gebärenden Frau eine kolossale Auftreibung des Leibes hervor, ohne dass dabei das Zwerchfell wesentlich hochgedrängt und der Druck im Abdomen wesentlich erhöht zu sein braucht.

Der Druck in der Peritonealhöhle kann unter gewissen Umständen auch negativ werden. Auch diese Möglichkeit muss vor allem von dem Gesichtspunkt der Nachgiebigkeit oder der Festigkeit der muskulösen Bauchwände betrachtet werden. Sehr schlaffe Bauchwände sinken bei einer Verminderung des Inhalts des Abdomens um ebensoviel ein, so dass der Druck nicht wesentlich verändert wird. Bauchwände, welche längere Zeit durch einen Ovarialtumor gedehnt waren, legen sich nach der Operation vollständig in das leere Abdomen hinein, ohne dass ein Hohlraum bleibt, oder ohne dass man beim Schluss der Bauchwunde Schwierigkeiten hätte, überschüssige Luft zu entfernen. Sind die Muskeln dagegen straff, so geben sie einer Verminderung des Inhalts nicht unbegrenzt nach, weil sie zwischen zwei festen Gebilden, dem Rippenbogen und dem knöchernen Becken ausgespannt sind und bei genügender Elastizität der Annäherung gegen die Wirbelsäule einen bestimmten Widerstand entgegensetzen. Eine hochgradige Verminderung des Inhaltes der Bauchhöhle findet man bei den halbverhungerten Patienten mit Speiseröhrenkrebs. Die Wirkung der Leere des Leibes auf den intraabdominalen Druck ist bei diesen Patienten je nach dem Zustande der Bauchmuskulatur verschieden. Bei einer Frau mit schlaffen Muskeln ziehen sich die letzteren ohne besondere Spannung soweit ein, als es die Inhaltsverminderung verlangt. Anders bei dem Manne mit kräftigen Faszien und Muskeln und voluminösen Thorax, hier folgen die Bauchwände, besonders die von der Symphyse zum Sternum ausgespannten Musculi recti nur bis zu einem gewissen Grade dem Zug nach innen. Dann setzen sie einer weiteren Dehnung einen elastischen Widerstand entgegen und das Resultat ist eine Verminderung des intraabdominalen Druckes, die so stark werden kann, dass bei der Eröffnung

des Peritoneums die Luft mit schlürfendem Geräusche in die Bauchhöhle einströmt.

Um zu zeigen, dass der Kontraktionszustand der Bauchmuskulatur den Druck im Abdomen viel mehr beeinflusst, als die Füllung der Eingeweide habe ich folgenden Versuch angestellt: Eine durch langes Erbrechen abgemagerte Nullipara mit eingezogenem leeren Unterleib habe ich zur Bestimmung des intraabdominalen Druckes benutzt, indem ich in die mässig gefüllte Blase einen weichen Katheter und denselben mit einem Manometer in Verbindung brachte. Absolute Druckgrössen erhält man bei dieser Versuchsanordnung nicht, weil man die Höhe des Wasserspiegels in der Blase nicht genau bestimmen kann. Doch kann man die Höhe desselben ungefähr schätzen und wird keinen grossen Fehler machen, wenn man ihn bei horizontaler Rückenlage etwa in die Mitte der Symphyse verlegt. Man kann sich bei Blasenspülungen horizontal liegender Menschen einerlei ob Mann oder Frau hundertfältig überzeugen, dass der Stand des Wassers in einem weichen Katheter, den man hebt und senkt, ziemlich genau der Symphyse entspricht, dass also von einem wesentlichen Überdruck im Abdomen bei der Ruhe nicht die Rede sein kann. So war es auch bei meiner Patientin. Der Stand des Wassers im Manometerrohr entsprach in horizontaler Rückenlage etwa der Mitte der Symphyse. Senkte ich nun den Oberkörper so, dass die Symphyse in gleicher Höhe blieb, die Patientin sich aber in starker Beckenhochlagerung befand, so fiel das Wasser im Manometer um 3 cm, es entstand also im kleinen Becken der Frau ein negativer Druck von 3 cm Wasser. Dann wurde durch eine starke Aufblähung der Därme mit Luft vom Rektum aus das vorher konkave Abdomen zur konvexen Vorwölbung gebracht. Dieses Manöver brachte den Druck bei erhaltener Beckenhochlagerung von — 3 auf — 2, erhöhte ihn also um 5 cm Wasser.

Man sieht, dass bei erschlaffter Bauchmuskulatur selbst eine erhebliche Schwankung im Inhalt des Abdomens nur die geringe Druckschwankung von 5 cm Wasser hervorbringt. Das Resultat des Versuches ist grundverschieden, wenn die Bauchmuskeln angespannt sind. So lange das Abdomen noch nicht aufgebläht war, konnte ich feststellen, dass durch ein Anspannen der Bauchmuskulatur, wie es durch Erheben des Kopfes erzeugt wird und wobei sich die Recti aus ihrer eingezogenen Lage straff erheben, der Druck in der Blase (immer bei Beckenhochlagerung) von — 5 auf — 19 sank. Liess ich nachher beim aufgeblähten Abdomen den Kopf erheben, so dass sich der Musculus rectus von seiner vorgewölbten Lage aus streckte, und den Druck im Abdomen vermehrte, so stieg der letztere von + 2 auf + 13.

Man sieht also: Dieselbe Volumsänderung, welche bei erschlafften Muskeln eine Druckschwankung von 5 cm Wasser hervorbringt, erzeugt bei gespannter Bauchmuskulatur eine Druckschwankung von 19 + 13 = 32 cm Wasser.

Ich glaube durch diese kurzen Ausführungen dargetan zu haben, dass für die Höhe des intraabdominalen Druckes der Zustand der muskulösen Bauchwand als Hauptfaktor in die Rechnung zu ziehen ist. Bei gleichem Füllungszustande ist der intraabdominale Druck abhängig von der Widerstandsfähigkeit der Bauchmuskeln, wenn man will, von dem Tonus der Muskulatur. Schwankungen in der Füllung verursachen bei starken Bauchdecken Schwankungen des intraabdominalen Druckes, bei schwachen Bauchdecken Schwankungen des Leibumfanges. Es ist deshalb eine ganz müssige Arbeit, die Grösse des intraabdominalen Druckes beim Menschen im allgemeinen bestimmen zu wollen. Derselbe muss ebenso verschieden sein, als die Widerstandsfähigkeit der Bauchmuskeln bei den einzelnen Menschen verschieden ist. Der intraabdominale Druck ist eine individuell variable Grösse. Man muss also das Problem, wenn auch nicht nach den einzelnen Individuen, so doch nach gewissen Gruppen diskutieren. Stellen wir uns zunächst einen Mann vor in der Blüte der Jahre, körperlich geübt, mit schönen Muskeln. Wenn bei irgend jemand die Vorbedingungen für einen überatmosphärischen Druck im Inneren des Abdomens gegeben sind, so ist es bei ihm, und wenn der intraabdominale Überdruck wirklich nötig wäre um die Organe des Unterleibs, vor allem die Nieren an ihrem Platz zu erhalten, so müsste man ihn bei diesem Typus am ehesten erwarten.

Ich muss hier mit ein paar Worten auf die Vorstellung eingehen, dass die Nieren durch einen in der Peritonealhöhle herrschenden Druck in ihrem Lager fixiert werden könnten. Da die Nieren von dem, was wir im anatomischen Sinne Bauchhöhle nennen, nur durch dünne nachgiebige Schichten getrennt sind, so gehören sie, wenn es sich um die Anwendung von physikalischen Druckgesetzen handelt, mit zu diesem Bauchraum hinzu; ein jeder in der Bauchhöhle wirkende Druck wird also wie auf die übrigen Organe so auch auf die Nieren von allen Seiten her einwirken, er wird, mag er noch so stark sein, auch in bezug auf die Nieren an und für sich keine Resultante haben, welche das Organ stützt, hebt oder trägt. Denkt man sich eine Bauchhöhle bis auf die Nieren entleert und mit Luft gefüllt, so könnte man die Luft unter den denkbar stärksten Druck setzen, die Nieren würden dadurch absolut nicht an die muskulöse Hinterwand der Bauchhöhle gepresst werden und würden, wenn ihre speziellen Haltorgane er-

schlafft sind, in aufrechter Lage des Kadavers soweit herabsinken, als es diese Haltorgane erlauben und würden in jeder anderen Stellung des Körpers unabhängig von der Höhe des intraperitonealen Druckes ihre Lage je nach der Richtung der Schwerkraft und nach der Straffheit ihrer Haltorgane ändern. Nun ist aber die Bauchhöhle im Leben nicht mit Luft, sondern mit ihren Organen gefüllt, und wenn man feste Dinge in irgend einen Behälter zusammenpresst, so werden sie dadurch sehr wohl in ihrer gegenseitigen Lage fixiert, und es ist an und für sich möglich, dass bei gesunden Männern, wenn sie aufrecht sind und körperlich sich bewegen, wobei also die Muskeln spielen, ein gewisser intraabdominaler Überdruck besteht. Nur darf man sich nicht vorstellen, dass derselbe unter normalen Verhältnissen eine irgendwie bedeutende Höhe annimmt. Untersucht man die Druckverhältnisse im Abdomen an einem aufrecht stehenden Menschen, so findet man, dass der Druck in der Magengegend gering, in den unteren Teilen des Leibes vermehrt ist, und zwar gerade um so viel, als die Höhe des Abdomens beträgt: der Spiegel der Wassersäule im Manometerrohr stellt sich annähernd auf die Höhe des Schwertfortsatzes ein. Stellt man den Menschen auf den Kopf, Versuche, die Weisker an sich selbst mit einer drehbaren Leiter angestellt hat, so kehrt sich das Verhältnis um, indem der Druck im kleinen Becken auf 0 sinkt und sich in der Magengegend um ebensoviele ccm Wasser erhöht, als die Höhe des Abdomens beträgt, d. h. mit anderen Worten der Druck im Abdomen wechselt. Er beträgt an jedem Punkte ungefähr soviel, als das Gewicht der oberhalb befindlichen Unterleibsorgane. Weil die letzteren ungefähr das spezifische Gewicht des Wassers haben, so erklärt sich die Übereinstimmung der gemessenen Druckhöhen mit der Länge des Abdomens.

Ganz sicher ist, dass in der ruhigen Rückenlage bei erschlafften Muskeln im Unterleib kein nennenswerter Überdruck besteht. Man hat als Chirurg oft Gelegenheit, sich davon zu überzeugen, der Leib ist mit seinem Inhalt vollständig ausgefüllt, aber die Organe drängen sich nicht vor. Ebenso kann man sich beim Katheterisieren und bei Blasenspülungen vorführen, dass der Druck in einem weichen Katheter in horizontaler Lage fast gleich 0 ist und mit Erhöhung des Oberkörpers entsprechend ansteigt.

Man muss also, wie es Kelling verlangt, die Vorstellung von einem intraabdominalen Druck mit dem Nebengedanken eines überatmosphärischen Druckes fallen lassen und damit auch die Vorstellung, dass die Nieren durch einen solchen Überdruck fixiert werden. Bei dem jungen Manne, den wir uns als ein Bild von Gesundheit, Schönheit und Kraft denken,

liegen die Organe des Unterleibs eng aneinander gepasst beisammen und werden durch die Straffheit der umschliessenden Bauchwände in diesem gegenseitigen Verbande gehalten, so dass keines seinen Platz verlassen kann, ohne den Nachbar zu verdrängen, etwa so, wie wenn eine Anzahl von Gegenständen exakt in einen Koffer eingepackt sind.

Nun ist merkwürdigerweise die Bauchhöhle so eingerichtet, dass die massiven Organe, die Leber, die Nieren, die Milz ganz zu oberst, die mit Wasser und Gas gefüllten Därme zu unterst angeordnet sind. Das hat offenbar den Vorteil, dass die parenchymatösen Organe in der aufrechten Stellung des Körpers einem elastischen Polster aufliegen und dadurch selbst bei brüsken Lageveränderungen, z. B. beim Sprung, Zerrungen der speziellen Haltorgane: der Bänder, der Peritonealduplikaturen, der befestigenden Faszien etc. vermieden werden. Die soliden Organe schwimmen und federn sozusagen auf den unter ihnen liegenden Gedärmen.

Den wenigsten Männern unserer Zeit, besonders wenn sie etwas jenseits der mittleren Lebensjahre stehen, sind die schönen Muskeln auf die Dauer beschieden und es trifft sich bei vielen von ihnen in Hinsicht auf die Fixation ihrer Unterleibsorgane sehr gut, dass sie das, was sie durch körperliche Untätigkeit an der Elastizität ihrer Bauchmuskulatur verlieren, durch einen reichlichen Fettansatz wieder ausgleichen, Das Fett, das sich in der Bauchwand, im Netz, im Mesenterium, im pro- und retroperitonealen Gewebe ablagert, fixiert die Organe in ihrem gegenseitigen Verhältnis sehr gut, es wirkt wie ein Packmaterial, das die Lücken auszufüllen hat. Bei diesen Menschen sind die Bauchwände zwar nicht so elastisch wie bei den mageren muskelkräftigen Männern, aber durch die Fetteinlagerung doch gegen Dehnung von innen her sehr widerstandsfähig, und wir können in bezug auf das gegenseitige Gleichgewichtsverhältnis der Unterleibsorgane die Gruppe der trainierten Sportsleute mit der Gruppe der fetten Herrn annähernd auf eine Stufe stellen. Bis zu einem gewissen Grade gehören auch Frauen hierher, deren Bauchmuskeln zwar durch viele Geburten erschlafft sind, bei denen dieser Fehler aber durch Fettablagerung wieder korrigiert ist, so dass auch bei ihnen die Bauchwand wenig nachgiebig und der Peritonealraum vollständig ausgefüllt ist.

Anders, wenn aus irgend einem Grunde ein Missverhältnis zwischen dem wirklichen Inhalt und dem zur Verfügung stehenden Hohlraum des Abdomens zu gunsten des letzteren besteht. Dann ist die natürliche Garantie, die in der vollständigen Ausfüllung des Raumes liegt, nicht mehr vorhanden und die zu oberst angeordneten schweren Organe verlieren das elastische Kissen, auf dem sie liegen sollen. Es verkehrt sich also der Vorteil, den sie durch ihre Lage im höchsten Teile des Abdomens haben, in

einen Nachteil und die Ligamente, die eigentlich zur Ernährung und zur Verhütung seitlicher Verschiebungen bestimmt sind, werden als Aufhängebänder beansprucht. Dadurch kommt es zu Zerrungen, zu andauernden schmerzhaften Sensationen, zu einer allmählichen Dehnung der Bänder, zu einer Senkung der Organe und zu einer Verschiebung der ursprünglichen Lageverhältnisse, kurz gesagt zu dem bekannten Krankheitsbild der Enteroptose. Diese Kranken klagen häufig über ein nagendes Gefühl, welches anscheinend ähnlicher Natur ist, wie das Hungergefühl, das jeder gesunde Mensch im Epigastrium empfindet. Beides mag daher kommen, dass bei zu geringer Füllung des Abdomens in den oberen Teilen desselben bei aufrechter Lage ein Unterdruck entsteht, ähnlich wie ich es oben für die Blase in Beckenhochlagerung geschildert habe.

Man muss nach meinen Beobachtungen zwei Formen der Enteroptose auseinanderhalten:

1. Frauen, deren Bauchwände durch Schwangerschaft in einen Zustand von Überdehnung und Erschlaffung gekommen sind, ohne dass ein entsprechender Fettansatz die relative Leere des Abdomens kompensiert: die klassische Enteroptose mit ihren bekannten Symptomen.

2. Menschen — es sind sowohl junge Männer als Mädchen — bei welchen die Bauchmuskeln zwar straff und gut sind, aber der Inhalt des Abdomens zu gering ist. Es sind meistens Verdauungsstörungen, welche zu einer Verminderung des Appetites und damit zu einer ungenügenden Füllung der Därme geführt haben, ein Fehler, welcher dann oft von seiten des Arztes durch zu strenge Diät noch verschlimmert wird, so dass sich das Krankheitsbild ungefähr als ein chronischer Hungerzustand charakterisieren lässt.

Bei beiden Formen werden die Unterleibsorgane ihres natürlichen Haltes beraubt und es kommt vor allem zur Senkung der unter dem Zwerchfell gelegenen Gebilde, so dass man bei beiden Formen Wandernieren beobachtet. Es ist kein Zweifel, dass die geschilderten Momente, welche die gegenseitige Gleichgewichtslage der Unterleibsgebilde ungünstig beeinflussen auch die Hauptursache für die Entstehung der Wandernieren darstellen, so dass die letzteren in der grössten Zahl der Fälle lediglich als eine Teilerscheinung allgemeiner Enteroptose anzusehen sind.

Einen wichtigen Punkt haben wir in der Ätiologie der Enteroptosen und damit auch der Wandernieren noch zu besprechen: es ist der Einfluss der Schnürung: des Korsetts resp. der Rockbänder beim weiblichen und der Gürtel beim männlichen Geschlecht. Es ist ganz sicher, dass es eine Enteroptose gibt, ohne dass je ein Korsett getragen wurde. Der schädliche Einfluss des Korsetts liegt nach meiner Ansicht vor allem daran, dass es,

dauernd getragen, eine ganze Reihe von Muskelgruppen definitiv ausschaltet und zur Untätigkeit verurteilt. Es sind das neben den Muskeln der Wirbelsäule vor allem die Bauchmuskeln; letzteren wird sowohl die Aufgabe, den Oberkörper gegen das Becken als Antagonisten der Rückenmuskeln zu bewegen und zu equilibrieren, durch den fixierenden Apparat — es gilt das besonders für die hohen plumpen Korsette — grösstenteils abgenommen als auch insbesondere die Möglichkeit entzogen sich an der Atmung zu beteiligen.

Die Atmung der geschnürten Frau vollzieht sich rein kostal. Dabei ist das Zwerchfell hochgedrängt, es nimmt, wie ich an verschiedenen Röntgenuntersuchungen leicht feststellen konnte, nicht oder fast nicht an der Atmung teil. Es ist also auch unmöglich, dass dem Abdomen die Atembewegungen des Zwerchfells mitgeteilt werden und das gilt besonders für den untersten Abschnitt, welcher durch die mechanische Barrière der Schnürfurche noch ausserdem von dem subdiaphragmatischen Teile der Bauchhöhle abgetrennt ist. Durch den Einfluss der Schnürung wird das Zwerchfell dauernd ruhig gestellt, vor allem wird aber der unterhalb des Korsetts liegende Teil des Abdomens in eine dauernde Ruhe genötigt. Es ist schwer zu sagen, wieviel Schädliches darin liegt, dass der Unterleib von den Atembewegungen ausgeschaltet ist; dass das aber schädlich ist, daran ist billigerweise kein Zweifel möglich. Denn abgesehen von der allmählichen Atrophie, welcher die Bauchmuskeln durch ihre Untätigkeit verfallen, liegt in der rhythmischen Bewegung des Bauchinhaltes, wahrscheinlich ein beförderndes Moment sowohl für die Blutzirkulation im Abdomen, als für die Bewegung des Darminhaltes, während in der Starrheit die Vorbedingungen für chronische Blutstauungen in den untersten Abschnitten, speziell den weiblichen Genitalien und für chronische Obstipationen gegeben sind.

Was im übrigen den oft etwas blind geführten Kampf gegen das Korsett betrifft, so muss man nicht vergessen, dass dasselbe für Frauen mit schwachen Bauchmuskeln und gedehnten oder wenigstens sehr dehnbaren Bauchwänden, ein gutes Hilfsmittel darstellt, welches den Inhalt des Bauchraumes in durchaus zweckmässiger Weise zusammenzuhalten befähigt ist. Es ist merkwürdig, dass das Korsett die Fehler, die es zum Teil erzeugt hat, später auch zum Teil wieder selbst korrigiert, indem es den Bauchwänden, an deren Schädigung es mitgearbeitet hat, auch wieder eine Stütze gibt und die Organe, wenn auch zum Teil in falscher Lage, so doch wenigstens in einer bestimmten Lage fixiert und damit vielen Beschwerden vorbeugt, welche durch eine Lockerung des Inhaltes ausgelöst werden. So kommt es, dass Frauen mit verhältnismässig geringen Unterleibsbeschwerden dieselben in erhöhtem Masse empfinden, wenn sie auf Rat eines über-

eifrigen Arztes das jahrelang getragene Korsett plötzlich fortlassen und damit ihre Peritonealorgane des gewohnten Haltes berauben.

Als Schnürwerkzeug ist das Korsett selbstverständlich absolut zu verwerfen und jungen Mädchen durch seine Anwendung eine Körperform aufzwingen zu wollen, die man wegen eines eingebürgerten schlechten Geschmackes für schön hält, ist Albernheit und Sünde.

Nicht genau so, aber doch ähnlich wie der Schnürleib wirken die übereinander gebundenen Rockbänder der gewöhnlichen Frauen. Sie verurteilen die unterhalb gelegenen Abschnitte des Unterleibs zur Ruhe und Untätigkeit.

Zugegeben, dass das alles richtig ist, so vermisst man noch die Erklärung einer Erscheinung: warum ist die Wanderniere so häufig nur rechtsseitig? Daran ist die Leber schuld. Wird durch eine Schnürvorrichtung wie das Korsett der Unterleib auf Kosten seiner mittleren Partien in zwei Hälften abgeteilt, so kann das nur so geschehen, dass der Teil oberhalb des Schnürringes nach oben, der unterhalb des Schnürringes nach unten verdrängt wird. Zugleich verengert das Korsett die untere Thoraxapertur sehr bedeutend. Während es also die Organe, welche in dem Raum unter dem Zwerchfell liegen, in diesen Raum hineinzudrängen sucht, nimmt sie ihnen zugleich durch Verkleinerung des Raumes die Möglichkeit dazu. Die Wirkung dieses Vorganges ist rechts und links verschieden. Links handelt es sich neben der Niere wesentlich nur um die Milz und den Magen, und diese drei Organe können sich auch bei beschränktem Platze noch recht gut in den zur Verfügung stehenden Raum teilen, der Niere wird sogar, wenn sie reichlich oberhalb der Stelle des grössten Druckes liegt, das Tiefertreten direkt erschwert. Anders auf der rechten Seite. Hier liegt die massige Leber, die vor allen Dingen Platz beansprucht. Wird der Raum zu knapp, so drängt sie die mit ihr konkurrierende Niere hinaus. Wenn man die nebenstehende Figur ansieht, so erkennt man, dass die Leber mit einer breiten Fläche der Niere aufliegt.

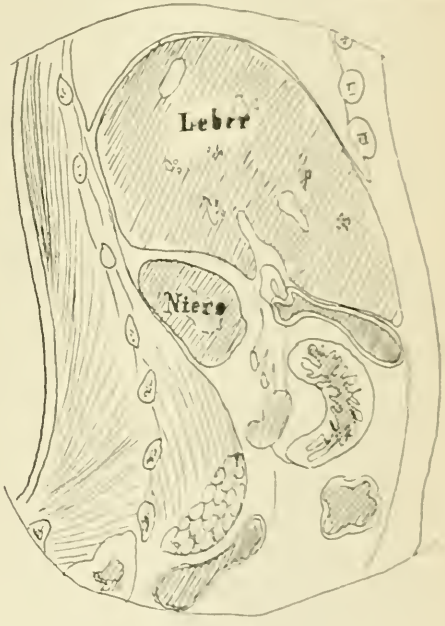

Fig. 45.
(Nach Frohses Atlas.)

Durch die Wirkung des Korsetts wird die Leber, deren Parenchym an Masse keine Verminderung erfahren darf, in ihrer Form derartig modelliert, dass sie länger wird, ausserdem rückt sie vorne nach oben und hinten nach unten, so dass gerade der hintere Abschnitt tiefer tritt und damit die Niere nach unten schiebt. Dazu kommt noch als besonders begünstigendes Moment der Umstand hinzu, dass die Leber alle Bewegungen des Zwerchfells mitmachen muss; und wenn auch das Korsett die Atembewegung dieses Muskels sehr hemmt, so hebt es sie doch nicht ganz auf, besonders nicht am Anfang der Schnürung. Während die Atembewegungen der Leber bei einem normalen Menschen nur bis zu einem gewissen Grade der rechten Niere mitgeteilt werden, weil die Leber teilweise an der Niere vorbeigleitet, so ist bei dem geschnürten Menschen die Leber an die Wirbelsäule angedrückt und eine Verschieblichkeit ist nur noch so möglich, dass die Niere bei jeder Atembewegung mit verschoben wird. Dieses andauernde Hin und Her lockert die Befestigung der Niere in ihrem Fettlager und ist wahrscheinlich der Hauptgrund für ihr Tiefertreten. Die Verflachung der prävertebralen Nischen (Wolkow-Delitzin) wirkt dabei mit, indem sie die Dislokation begünstigt.

Ich habe diese ätiologischen Erörterungen vorausgeschickt, um zu zeigen, dass auch therapeutische Überlegungen auf eine breite Basis gestellt werden müssen. Bei einer Krankheit, welche, wie die Wanderniere, oft nichts ist als ein kleines Glied in einer grossen Kette von Störungen, muss man sich besonders vor übereilten operativen Vorschlägen hüten und reiflich erwägen, ob man mit einer Operation wirklich die Wurzel des Übels beseitigt oder nicht bloss ein gerade sinnfälliges Symptom angreift. Es handelt sich oft um Frauen, welche mit den verschiedenartigsten Abdominalbeschwerden zum Arzte kommen und welche, weil ihnen keiner Hilfe bringt, meistens von einem zum andern wandern und statt eines Lebens von Gesundheit ein Leben dauernden Krankseins führen. Viele dieser Patientinnen haben ausser der Schwäche ihrer Muskeln auch eine Schwäche ihres Willens, indem weibliche Eigenschaften, welche manche Frau sehr zieren, durch Übertreibung ausarten. Bei der Untersuchung fällt gewöhnlich die abnorme Weichheit der Bauchdecken auf, so dass die Betastung sehr erleichtert ist. So angenehm das für den Arzt und für die Zwecke seiner Diagnose ist, so liegt doch gerade darin ein Krankheitssymptom, welches rubriziert werden muss. Straffe Bauchdecken, welche die Untersuchung erschweren, sind der normale Zustand. Viele von diesen Patientinnen haben ein übergrosses Vertrauen zu ihren Ärzten und unterziehen sich bereitwillig auch schweren Eingriffen, wenn ihnen dieselben als heilbringend empfohlen werden und so kommt es, dass viele dieser

Unglücklichen die Runde in mehreren Krankenhäusern machen, dass jeder Operateur etwas an ihnen kuriert, aber keiner sie gesund macht. Schliesslich wenn alles nichts nützt, nennt man sie hysterisch.

Im allgemeinen sollen Operationen in beginnenden Fällen von Enteroptose unterbleiben. Entweder handelt es sich um Fälle von Erschlaffung der Bauchdecken nach der ersten oder den ersten Geburten bei mageren, schlanken Frauen. Hier sind Bauchbinden, besonders die Heftpflasterbauchbinden, Wickelungen, Muskelübungen am Platze und können besonders, wenn sie mit einer richtigen Behandlung der Energielosigkeit dieser Kranken kombiniert werden, denselben die vollständige Gesundheit wieder verschaffen.

Was die Form der Bandagen angeht, so ist nach dem oben Gesagten klar, dass jede gürtelförmige Bandage, welche direkt auf die Niere einwirkt, insbesondere jeder Versuch, durch Pelottendruck die Niere zu fixieren, von falschen Voraussetzungen ausgeht. Derartige Bandagen wirken entweder durch Verengerung der unteren Thoraxapertur genau in demselben schädlichen Sinne wie ein Schnürleib oder sie üben wie die Pelotten einen Druck aus, der in seiner Wirkung und Richtung fast unkontrollierbar ist. Eine Bandage gegen Wanderniere kann nur so konstruiert sein, dass sie an den unteren Partien des Abdomens angreift und von der Symphyse aus das ganze Paket der Därme wie ein Polster unter die parenchymatösen Organe hinaufschiebt. Es ist selbstverständlich, dass eine Bandage am besten dort wirkt, wo die Gedärme in einem gewissen mittleren Zustande der Füllung sich befinden, so dass sie einerseits nicht zu schwer auf der Binde lasten, andererseits doch so voluminös sind, dass man auch einen wirklichen Druck auf sie ausüben kann. Heftpflasterbandagen habe ich oft mit Vorteil verwandt. Es ist klar, dass die Bandagen besonders bei jugendlichen Individuen nur einen Notbehelf darstellen, sie sollen zu Beginn der Behandlung den Leib stützen, bis durch zweckmässige Übung die Muskeln wieder die Fähigkeit erlangt haben, den Inhalt des Abdomens selbst zu tragen.

Handelt es sich um die zweite Gruppe der Enteroptose, welche man bei jungen Männern und bei Nulliparis findet und welche durch eine zu geringe Füllung des Abdomens bei gut erhaltener Bauchwandmuskulatur gekennzeichnet ist, so können Bandagen nichts nützen, weil ja nichts vorhanden ist, was man als Polster unter die gelockerten Organe schieben könnte. Hier sind vernünftige diätetische Vorschriften, eine Mastkur, manchmal auch vegetarische Lebensweise am Platze.

Derartige Massnahmen greifen das Übel an der Wurzel an und bieten die Möglichkeit, die Patienten zu gesunden und lebensfrohen Menschen

zu machen. Die gewöhnlich vorgenommenen Operationen: Gastroenterostomien, Enteroanastomosen, Appendektomien, Nephropexien etc. führen meistens dazu, dass die Patienten mit einer Reihe von Vorschriften, welche sie befolgen sollen, entlassen werden und nicht mehr aus dem Bannkreis der Ärzte herauskommen. Das kann doch unmöglich das Ziel ärztlicher Kunst sein.

Ehe man operative Vorschläge macht, muss man auch nicht vergessen, dass die Schmerzen und Beschwerden der Enteroptose in einer Anzahl der Fälle auch einer spontanen Heilung zugänglich sind. Wenn sich die Ligamente gedehnt und die Organe an ihren neuen Platz gewöhnt haben, dann kommt es oft zu einem Nachlassen der Beschwerden, damit zu einer Besserung der Ernährung, zur Anlagerung von Fett und zu körperlichem Wohlbefinden.

Auch muss man daran denken, dass die Enteroptose der jungen Mädchen häufig durch die erste Gravidität in der Ehe sehr günstig beeinflusst wird, wie überhaupt die Beschwerden der Enteroptose, wozu sogar manche Formen von Gallensteinkoliken gehören, während der Schwangerschaft erheblich gebessert oder sogar beseitigt werden können, was die oben gegebene Erklärung von der Ausfüllung des Abdomens sehr gut bestätigt. Es ist nicht schwer, Beispiele hierfür anzuführen. Ich möchte nur einen besonders charakteristischen Fall erwähnen.

Einem 19jährigen schlanken Mädchen wurde wegen anhaltenden Erbrechens und Tiefstand des Magens eine Gastroenterostomie gemacht, zunächst ohne jeden Erfolg; Erbrechen und Magenschmerzen hielten in den nächsten Jahren gleichmässig an. Mit 23 Jahren heiratete das Mädchen; während der ersten Gravidität fühlte sie sich vollständig gesund, nach der Geburt hatte sie wieder Erbrechen, aber weniger als früher; die Beschwerden verloren sich während einer zweiten Schwangerschaft wieder, um dann auch nach der Geburt nicht mehr wiederzukehren.

Die beste Therapie der Enteroptose wäre selbstverständlich die Prophylaxe, welche in einer natürlichen Kleidung und in einer zweckmässigen Lebensweise mit körperlichen Übungen und Ausbildung einer kräftigen Muskulatur gegeben ist. Kräftige Bauchmuskeln werden auch durch eine Schwangerschaft nicht zugrunde gerichtet.

In veralteten Fällen von Wanderniere, wo das Organ mit den bekannten Drehungen um seine Längs- und Querachse sein Lager schon vollständig verlassen und sich eine neue Stelle zwischen den Unterleibsorganen gesucht hat, ist es nicht immer möglich, durch Bandagen die Nieren zu beeinflussen und in solchen Fällen kann eine Nephropexie indiziert sein. Da sie nur im mechanischen Sinne wirkt, so lässt sich ihre

Berechtigung nur dort ableiten, wo bestimte Krankheitserscheinungen oder Gefahren durch den rein mechanischen Übelstand der Nierenverlagerung verursacht werden, diese letztere auf andere Weise aber nicht beseitigt werden kann. Solche Krankheitserscheinungen, welche dem Patienten den Lebensgenuss rauben, sind andauernde Schmerzen, reflektorisches Erbrechen, Darmkoliken, chronische Flatulenz. Gefahren, welche dem Patienten von der Wanderniere her drohen, sind entweder Erkrankungen der Niere selbst, wie Hydronephrosen, Pyonephrosen, Steinbildung u. dgl. oder Erscheinungen von seiten des Gallensystems, indem durch Zerrung der Gallenwege die Bildung von Gallensteinen begünstigt wird. Auch die Gefahr der nervösen Decadence ist zu berücksichtigen, welcher die Patienten durch allzulanges Bestehen chronischer Unterleibsbeschwerden ausgesetzt sind.

Man muss sich bei der Indikationsstellung der Nephropexie bewusst sein, dass man wohl die Dislokation der Niere beseitigt, dass aber die verschiedenen pathologischen Momente, welche die Nieren beweglich gemacht haben, meist gar nicht geändert werden. Wenn wir die Niere durch unsere Operation auch noch so fest fixieren können, so gut befestigen können wir sie doch nie, als die Natur es vor Beginn der Krankheit getan hatte, und wenn die wirksamen schädlichen Faktoren die natürlich befestigte Niere haben aus ihrem Lager verdrängen können, so ist die Vermutung nicht ferne liegend, dass sie auch die künstlich befestigte Niere wieder dislozieren werden, wenn sie in gleicher Weise weiter bestehen. Man wird also durch die Nephropexie doch nicht von der Verpflichtung entbunden, die Grundursache des Übels zu behandeln. Die Nephropexie, richtig aufgefasst ist der eigentlichen Behandlung nur vorausgeschickt, sie ist nicht die Behandlung selbst.

Was nun die Feststellung betrifft, ob geklagte Beschwerden wirklich auf die Dislokation einer Niere zurückzuführen sind, so ist das meistens sehr schwierig. Die Anamnese hilft dabei nur sehr wenig. Die Angaben, dass die Beschwerden beim Gehen und Stehen auftreten, beim Liegen verschwinden, sind nicht immer charakteristisch. Auch haben die Schmerzen selten irgend einen prägnanten Verlauf. Beweisender sind natürlich Urinveränderungen, besonders der Befund von Eiweissspuren oder von roten Blutkörperchen nach längerem Gehen. Meistens sind die Beschwerden unklar und wechselnd, und wenn man bedenkt, wie innige Beziehungen die einzelnen Unterleibsorgane zueinander haben, so versteht man, dass die Entscheidung sehr schwierig ist, von welchen der verschiedenen Organe die kolikartigen Beschwerden ausgelöst werden. Meistens sind mehrere zu gleicher Zeit beteiligt. Wie sehr man sich täuschen kann und wie

wenig man zu optimistischen Empfehlungen der Nephropexie berechtigt ist, beweist der folgende Fall, in dem wir uns auf Grund längerer eingehender Untersuchungen bei einem 46jährigen Fräulein, dessen ganzes Leben mit der Kur ihrer Abdominalbeschwerden ausgefüllt war, das Urteil gebildet hatten, die Wanderniere stehe im Zentrum der Beschwerden. Durch eine jener rätselhaften postoperativen Lungenembolien verloren wir die Patientin am 11. Tage, nach der sonst glatt verlaufenen Nephropexie.

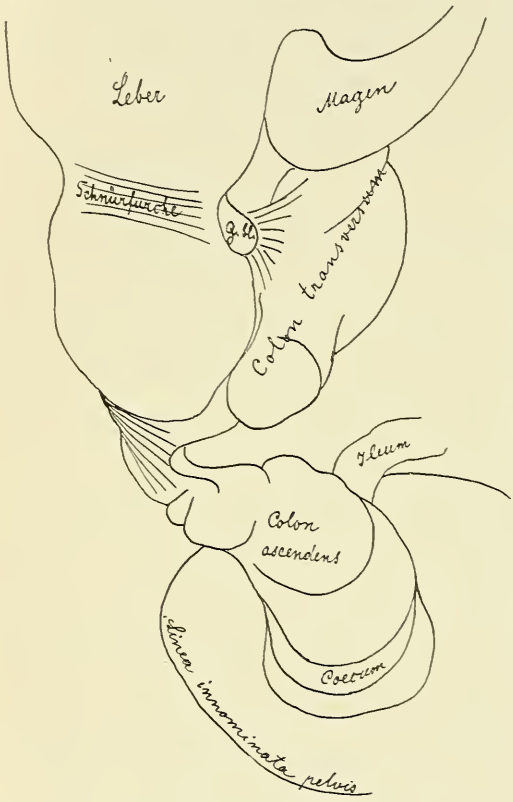

Fig. 46.
Stenose der Flexura hepatica coli durch eine Nephropexie.

Der Situs der Unterleibsorgane, den ich nebenstehend skizziere, beweist, wie wenig Aussicht bestand, durch die Nephropexie die Beschwerden der Patientin zu beseitigen. Die Leber war in der Längsachse des Körpers sehr verlängert (23 cm), ein Schnürlappen reichte bis zur Linea interspinalis hinab und war sicherlich während des Lebens noch tiefer getreten. An der Gallenblase starke Adhäsionen, welche das Colon transversum fixierten, so dass dieser Darmabschnitt nicht horizontal, sondern schief aufsteigend verlief. Die Flexura hepatica ist mit der Leber nach unten gerückt und durch straffe Bindegewebszüge, welche gegen die Niere verlaufen, deutlich stenosiert. Durch die Nephropexie sind dieselben angespannt und verschlimmern die Stenose. Das Colon ascendens und das Cökum hängen über die Linea innominata in das Becken herunter, das Ileum mündet an der Hinterseite ebenfalls etwas geknickt in das Cökum ein, der Magen ist gesenkt und dilatiert.

Das sind so vielfache Veränderungen, dass die Beschwerden sicherlich nicht allein auf ein Organ zurückzuführen waren. Die Nephropexie hatte durch Zug nach oben und aussen die Knickung des Dickdarmes vermehrt, worin vielleicht der Grund zu suchen war, dass die Patientin

nach der Operation dauernd über ziehende Leibschmerzen und Flatulenz geklagt hatte. Es ist schwer, sich einzureden, dass die Beschwerden der Kranken irgendwie wären gebessert worden, wenn sie den Eingriff überstanden hätte.

Wie die nachstehend mitgeteilten Untersuchungen zeigen, habe ich versucht, mittelst der Chromocystoskopie einen Beitrag zu der schwierigen Frage der Indikationsstellung der Nephropexie zu liefern. Ich habe mich bei meinen Untersuchungen bald überzeugen müssen, dass funktionelle Abweichungen der Nierentätigkeit von der Norm nicht immer mit dem Grade der Dislokation der Niere parallel gehen.

Was zunächst den Typus der Ausscheidung angeht, so findet man Unregelmässigkeiten in der Kraft und in der Dauer der Urinstösse in der Weise, dass einzelne derselben auffallend kräftig und lang dauernd sind und dementsprechend auffallend grosse Urinmengen in die Blase fördern, während dazwischen andere Urinstösse liegen, welche nur kleine Urinmengen liefern. Man geht wohl nicht fehl, wenn man in dieser Erscheinung nicht eine Unregelmässigkeit der Urinbereitung, sondern eine Unregelmässigkeit der Entleerung, also eine leichte Stauung des Urins im Nierenbecken erblickt. Ich gebe eine von mehreren gemachten Beobachtungen, bei welchen ich einen solchen unregelmässigen Ausscheidungstypus feststellen konnte.

Bei einer Patientin mit rechtsseitiger hochgradiger Wanderniere fanden sich an beiden Nieren annähernd regelmässige Intervalle zwischen den Ureterkontraktionen; links waren die einzelnen Urinstösse auch an Kraft und Dauer ziemlich gleich, rechts nicht, manche Stösse waren hier so gering, dass nur eine Spur Farbe aus der Uretermündung austrat — sie sind in dem Ausscheidungs-Schema durch kurze und dünne Striche anzudeuten — andere waren dafür abnorm stark (dicke lange Striche). Der Eintritt der Blaufärbung war auf beiden Nieren gleich. Man erwartet eigentlich, dass eine Abknickung des Ureters, wie man sie bei Wandernieren zur Erklärung eines Teils der Beschwerden annehmen muss und eine leichte Stauung im Nierenbecken, sich durch besonders lange Pausen der Urinentleerung mit nachfolgenden abnorm kräftigen Stössen von längerer Dauer in grösserer Urinmenge charakterisieren. Ich habe mehrere Beobachtungen dieses Ausscheidungstypus machen können und habe schon in dem ersten Kapitel dieser Arbeit darauf hingewiesen. Ich habe sie vor allem bei Frauen mit schlaffem Unterleib gemacht und zweifle nicht, dass diese Unregelmässigkeiten der Sekretion wirklich der Ausdruck von Abflusshindernissen im Ureter oder Nierenbecken sind. Aber was man erwartet, eine gewisse Proportionalität derselben mit dem Grade

der Senkung der Niere und der Grösse der Beschwerden trifft nicht ein. Ich fand wenig verschiebliche Nieren mit grossen Unregelmässigkeiten und sehr bewegliche mit regelmässigem Ausscheidungstypus. Das stimmt mit sonstigen klinischen Beobachtungen wohl überein und man bekommt durch die Chromocystoskopie im gegebenen Falle Aufschlüsse über die Sekretionsart, welche sich bei der Indikationsstellung verwerten lassen, aber auch nicht geeignet sind, die Frage der Nephropexie in irgendwie schematischer Weise zu entscheiden.

Ein Einwurf, den ich mir machte, lag nahe. Die Cystoskopie wird in Rückenlage, meist sogar in geringer Beckenhochlagerung ausgeführt. In dieser Lage sinkt eine bewegliche Niere gerne an ihre normale Stelle zurück, so dass Knickungen des Ureters, welche in aufrechter Körperlage den Urin im Nierenbecken anstauen, sich ausgleichen. Ich habe aus diesem Gedankengange die Cystoskopie in Fällen von Wanderniere öfters bei sitzendem oder stehendem Patienten ausgeführt, was ohne besondere Schwierigkeiten möglich ist; dabei aber öfters gerade das umgekehrte von dem gefunden, was ich erwartet habe. Die Urinstösse anstatt in grösseren Pausen zu erfolgen, oder ganz auszusetzen, wurden häufiger.

So fand ich z. B. bei einem 31jährigen Dienstmädchen mit Enteroptose und rechtsseitiger stark verschobener Wanderniere nach vorausgehendem Durstversuch in Beckenhochlagerung grosse Intervalle zwischen den einzelnen Urinstössen und auch gewisse Unregelmässigkeiten. So fehlte z. B. auf der rechten Seite einmal die Urinsekretion während voller 8 ½ Minuten. Als ich die Patientin aus der liegenden in die aufrechte Stellung brachte, wurden mit einem Schlage die Urinstösse auffallend häufig, so dass sie sich in Intervallen von 8, 7, 8, 9 Sekunden folgten. Diese Steigerung der Sekretionsfrequenz geschah auf beiden Seiten ziemlich gleich. Ähnliche Beobachtungen habe ich öfters machen können und es scheint, als ob in der auffallenden Steigerung der Ureterkontraktionen beim Wechsel der Lage ein Symptom gegeben sei, welches sich vor allem bei Enteroptose findet und welches sich vielleicht als auffallend grosse Schwankungen in der Blutverteilung oder aus Reizung des Nierenparenchyms durch gewisse nervöse Einflüsse z. B. durch Zerrung sekretorischer Nerven erklären lassen. Weil sich das Symptom aber immer doppelseitig gefunden hat und mit den Beschwerden der Patienten nicht parallel ging, lässt es sich auch nicht mit Sicherheit für die Indikation der Nephropexie verwerten.

Einmal habe ich in einem Falle von deutlicher rechtsseitiger Wanderniere in der aufrechten Stellung eine Änderung des Sekretionstypus in der Weise beobachtet, dass rechts einige Zeit nach dem Aufsitzen auf-

fallend grosse Pausen auftraten. Da aber nachher die Urinstösse sich wieder rascher und regelmässiger folgten, lässt sich hieraus kein irgendwie bindender Schluss ziehen.

Was nun die Zeit des Eintrittes und die Stärke der Konzentration des Farbstoffes angeht, so habe ich bei vielen Fällen von exquisiter rechtsseitiger Wanderniere keinen Unterschied zwischen rechts und links konstatieren können. In anderen Fällen dagegen beobachtete ich auf der Seite der Wanderniere einen verspäteten Eintritt der Reaktion, und zwar so, dass die gesenkte Niere mit der Sekretion des Farbstoffes einige Zeit später begann als die andere, dieselbe aber allmählich nachholte, so dass etwa 20 Minuten nach der Injektion die Konzentration des Farbstoffes auf beiden Seiten gleich war. Ich führe einen derartigen Fall an, in welchem ich den Ablauf der Farbkonzentration mit dem Ureterkatheter kontrolliert habe.

Es handelt sich um eine 39jährige Patientin, bei welcher ein Jahr vorher durch Cholecystostomie Gallensteine entfernt worden waren. Sie wandte sich wegen kolikartiger Beschwerden, welche sich durch eine tiefstehende, etwas schmerzhafte, rechte Niere zu erklären schienen, wieder an die Klinik. Der Urin war ohne Eiweiss, ohne Zucker, vollständig klar ohne Blutkörperchen. Doppelseitiger Ureterenkatheter. Zuerst trat aus beiden Nieren eine reflektorische Polyurie mit Sekretion eines ganz dünnen, klaren Urins (spezifisches Gewicht 1003) auf. Rechts 55 ccm, links 27 ccm in der ersten halben Stunde. Nach Ablauf dieser Zeit, um 5 Uhr 59 Min. Injektion von 80 mg Indigkarmin. Nach 3 Minuten begann die Blaufärbung links, nach 6 Minuten rechts. Es wurden folgende Proben gesammelt:

Rechts			Links		
Zeit	ccm	Indigkarmingehalt in %	Zeit	ccm	Indigkarmingehalt in %
6 Uhr 05 Min.	4	0	6 Uhr 05 Min.	8	0.0007
6 „ 11 „	¾	ca. 0,0012	6 „ 11 „	3	0.006
6 „ 15 „	¾	ca. 0,0015	6 „ 15 „	2	0,006
6 „ 30 „	2	0,006	6 „ 30 „	2	0.006

Die Farbstoffsekretion trat also rechts verspätet ein, hatte aber eine halbe Stunde nach der Injektion an Intensität die linke Seite erreicht Die Patientin verlor durch Anwendung von Heftpflaster-Bauchbinden ihre Beschwerden. In diesem Falle hatte uns vor allem der normale Urin-

befund zur konservativen Therapie veranlasst. Anders in dem folgenden Falle, bei welchem die Sekretionsverhältnisse der Nieren bezüglich des Indigkarmins ähnlich waren, im Urin aber pathologische Bestandteile gefunden wurden.

K. K., 41jähriger Schlosser, leidet seit 8—10 Jahren an anfallsweise auftretenden drückenden und stechenden Schmerzen in der rechten Leibseite. Vor drei Jahren deshalb Exstirpation des Processus vermiformis. Schmerzen durch die Operation nicht wesentlich beeinflusst. Seit sechs Wochen traten die Anfälle so heftig auf, dass Patient arbeitsunfähig wurde. Er ist stark abgemagert, die Nieren sind nicht vergrössert, die rechte steht bedeutend tief. Der Urin ist etwas getrübt, enthält eine Spur Eiweiss, einige Eiter- und Blutkörperchen, vereinzelte Epithelien, keine Zylinder. Bei der Chromocystoskopie trat die Blaufärbung des Urins links nach 5 Minuten, rechts nach 12 Minuten ein, nach einer halben Stunde war die Sekretion beiderseits gleich tiefblau. Auch die ausgeschiedene Menge war, soweit man das nach der Kraft und Dauer des Urinstrahls feststellen konnte, beiderseits gleich.

Um noch festzustellen, ob die im Urin gefundenen Veränderungen auf die rechte oder die linke Niere zurückzuführen sei, wurde der doppelseitige Ureterenkatheterismus vorgenommen. Ich fand rechts einen trüben Urin, welcher deutlich eitrig-schleimiges Sekret absetzte, er enthielt reichlich Eiweiss, welches sich nach der Kochprobe in Flocken abscheidet (etwa $^1/_2$ ‰). Die Reaktion ist neutral. Mikroskopisch: Viele verfettete und degenerierte, in ihrer Form schlecht erhaltene Leukozyten, daneben geschwänzte Epithelien, kein Blut. Links klarer Urin, von neutraler Reaktion, eiweissfrei, keine Formbestandteile. Nachdem die Röntgenographie keinen verdächtigen Steinschatten ergab, musste man annehmen, dass es sich wahrscheinlich um eine Pyelitis resp. Pyelonephritis in einer Wanderniere handle. Weil Aussicht bestand, durch Beseitigung der Dislokation die Erkrankung der Niere mindestens aufzuhalten, oder auch zu heilen, so wurde die Nephropexie beschlossen. Bei der Operation fand sich eine deutlich tiefstehende, bewegliche und etwas vergrösserte Niere. Die Fettkapsel ist zart, die fibröse Kapsel ist verdickt und leicht abzuziehen, die Nierensubstanz etwas fester als normal. Nirgends Steine oder sonstige Erkrankung (Abszesse, Cysten u. dergl.) zu fühlen, das Nierenbecken nicht besonders erweitert. Nach Spaltung der fibrösen Kapsel wurde die Niere dekapsuliert, was sich sehr leicht ausführen liess, und dann mit Catgutnähten in den Muskelschlitz fixiert. Der Erfolg der Operation war ein sehr guter. Der Patient konnte 4 Wochen später mit geheilter Operationswunde entlassen werden. Der Urin war vollständig klar, enthielt kein Eiweiss mehr. Die Koliken verschwanden und sind in dem folgenden halben Jahr zunächst nicht mehr aufgetreten. Der Patient erhielt eine gutsitzende Leibbinde, um die Wiederkehr der Nierendislokation zu verhüten, weil seine Bauchmuskeln sehr schlaff sind. Nach $^1/_2$ Jahre, als

Patient seine schwere Arbeit wieder aufnahm, begannen von neuem Beschwerden, welche wahrscheinlich auf eine beginnende neue Senkung der Niere zurückzuführen waren, und welche durch Anwendung einer elastischeren Bauchbinde mit Erfolg bekämpft wurden.

In diesem Falle schien die Nephropexie geboten, weil eine wirkliche Erkrankung der rechten Niere selbst vorlag, welche bei längerem Bestande das Organ und damit den Patienten in Gefahr gebracht hätte. Es ist nicht ausgeschlossen, dass durch längere Ruhelage und durch zweckmässige konservative Behandlung die Heilung der Niere ebenfalls hätte erreicht werden können. Immerhin stand sie so tief, dass es zweifelhaft ist, ob man sie mit Bandagen allein hätte günstig beeinflussen können. Das rasche Verschwinden der pathologischen Bestandteile aus dem Urin ist wohl zum grössten Teile der operativen Fixation der Niere, zu einem Teile wohl auch der andauernden Bettruhe nach der Operation zuzuschreiben. Die verhältnismässig rasche Wiederkehr der Beschwerden beweist, dass die Operation, wenn sie erfolgreich bleiben soll, die zweckmässige Behandlung der Bauchmuskelerschlaffung nicht unnötig macht.

In zwei weiteren Fällen wurden schlimmere Degenerationszustände der Wanderniere gefunden, so dass eine konservative Therapie nicht mehr möglich schien.

A. Sch., 28 Jahre alt, 3 Geburten. Die Patientin leidet seit 8—9 Jahren an einem bald stärkeren, bald schwächeren Druck und Spannungsgefühl im Epigastrium und in der rechten Oberbauchgegend. Eigentliche Koliken haben dabei nie bestanden. Seit 1/2 Jahr Verschlimmerung der Beschwerden, welche als Gallensteinkoliken gedeutet wurden, was sehr naheliegend war, weil beim Eintritt in die Klinik ein zwar leichter, aber deutlicher Ikterus bestand. Wir fanden eine mittelgrosse Frau mit sehr schlaffen Bauchdecken. Der rechte Leberlappen ist vergrössert und überragt den Rippenbogen weit nach unten. In linker Seitenlage fällt er nach links. Unter ihm glaubt man die etwas vergrösserte Niere zu fühlen. Der Urin ist ohne Eiter, ohne Blut, vollständig klar, enthält nur eine Spur Albumen. Die Deutung des Falles war nicht ganz sicher, es sprach eigentlich alles für Gallensteinkoliken und nur sehr wenig für die rechte Niere. Allerdings waren die Schmerzattacken für Gallensteinkoliken nicht recht charakteristisch.

Bei der Chromocystoskopie fand ich eine ganz normale Blase. Der blaue Farbstoff wurde von der linken Niere in etwas unregelmässigem Typus, aber in sehr guter Konzentration abgesondert, die rechte Niere sezerniert ebenfalls, aber in schwächerer Konzentration und in sehr grossen Pausen. Als ich dann die Patientin in sitzende Stellung brachte und wieder cystoskopierte, bemerkte ich, dass die linke Niere eine Art von zappelnder

Tätigkeit begann, sie sezernierte in ganz kurzen Intervallen, so dass die Uretermündung sich immer nur auf kurze Zeit zwischen den Urinstössen verschloss. Dabei war die Sekretion mit dem Aufsitzen deutlich dünner geworden, so dass man die Blaufärbung kaum noch erkennen und mit der tintenartigen Färbung kurz vorher nicht vergleichen konnte. Wegen Ungeduld der Patientin konnte ich die rechte Niere nicht mit der gleichen Sicherheit beobachten, hier stand während des Sitzens das vorher geschlossene Ureterlumen halb offen. Deutliche Kontraktionen oder einen Austritt von Flüssigkeit konnte ich nicht mit Sicherheit erkennen.

Das Resultat der Chromocystoskopie war in seiner Deutung nicht klar. Speziell die auffallende Änderung der Sekretion beim Übergang vom Liegen zum Sitzen war in ihrer Deutung unsicher, um so mehr als die Erscheinung nur auf der linken Seite festgestellt war. Wir beschlossen deshalb zuerst

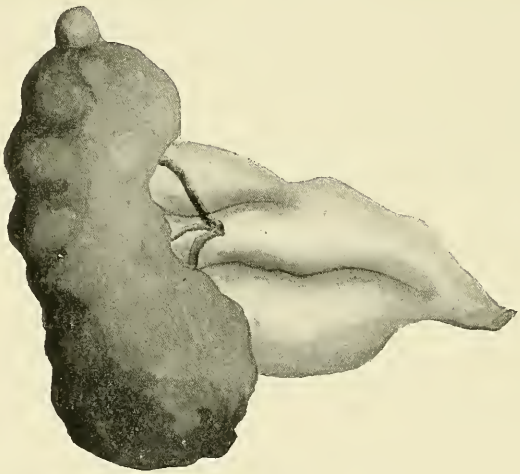

Fig. 47.

mit einem kleinen Schnitte die Gallenblase zu inspizieren und wenn sich dort keine genügende Erklärung für die Koliken finden sollte, auch die Niere freizulegen. Das geschah. Die Gallenblase war ohne Adhäsionen, sie wurde inzidiert, enthielt dunkle, etwas zähe Galle, aber keinen Stein. Cholycystostomie. Dann Freilegung der rechten Niere mit hypochondralem Schiefschnitt. Man fand die Niere an ziemlich normaler Stelle, etwas tiefstehend. Wegen ihrer hochgradigen Veränderung wurde sie exstirpiert, was man um so sicherer wagen konnte, als nach dem Ergebnis der Chromocystoskopie die Ausscheidung des Indigkarmin ziemlich allein von der linken Niere besorgt worden war. Wie die nebenstehende Zeichnung erkennen lässt, war die Niere im ganzen etwas verkleinert, was in nicht ge-

fülltem Zustande noch deutlicher war, das Parenchym höckerig geschrumpft, das Nierenbecken geteilt und beträchtlich dilatiert. Auf der Zeichnung sieht man die Niere nachträglich durch Injektion von Formol in das Nierenbecken gefüllt, sie hatte sich während der Operation entleert. Der Erfolg des Eingriffes war ein sehr guter, die Patientin verlor zunächst ihre Beschwerden vollständig.

Was die Ursache dieser Nierenveränderung angeht, so ist auch sie nicht ganz klar geworden. Am wahrscheinlichsten handelt es sich um chronische Entzündungszustände mit Schrumpfung des Parenchyms und Dilatation des Nierenbeckens durch ein Abflusshindernis. Welcher Art das letztere ist, ist nicht sicher, denn sehr erheblich gesenkt hatte sich die Niere bei der Operation nicht gezeigt und war ausserdem nicht beweglich, sondern fixiert gewesen. Vielleicht spielen angeborene Veränderungen mit. Die Ursache für die auffallende Änderung der Sekretion der linken zurückgebliebenen Niere beim Übergang vom Liegen zum Sitzen ist mir ebenfalls nicht klar geworden und ich enthalte mich vorläufig auch noch bestimmter Vermutungen: eventuell war eine Lockerung dieses Organs und dadurch eine Zerrung des Gefässnervenstiels beim Aufsitzen als erklärendes Moment in Betracht zu ziehen.

Was die rechte Niere angeht, so ist sicher, dass sie während der Rückenlage der Patientin nur sehr träge funktioniert hat. Aber allerdings einen deutlich blau gefärbten Urin: beim Aufsitzen habe ich an ihr keine deutliche Sekretion wahrnehmen können, entweder hat sie dabei überhaupt nicht mehr sezerniert, oder in sehr grossen Pausen, oder, was ebenfalls möglich ist, eine farblose Flüssigkeit.

Noch ein weiterer Fall sei hier angeführt.

A. H., 33 Jahre, ledig, Nullipara, hat sich als junges Mädchen stark geschnürt. Ziehende Schmerzen, welche sie schon früher, manchmal in der linken Seite spürte, haben sich vor 4 Jahren so wesentlich verschlimmert, dass sie damals von einem englischen Spezialisten mit Verdacht auf linksseitigen Nierenstein operiert wurde. Ein solcher wurde aber nicht gefunden und nur eine Nephropexie ausgeführt. Komplikation des Wundverlaufs durch Abszessbildung.

Durch die Operation keine Besserung, die Schmerzen hielten an, die Patientin ging in ihrem Ernährungs- und Kräftezustand dauernd zurück. Nach verschiedenen vergeblichen Kurversuchen kam die Patientin in die Klinik. Sie war sehr heruntergekommen, ausserordentlich anämisch (40% Hämoglobin). Grosse körperliche Schwäche, Atemnot bei der geringsten Anstrengung. Ab und zu Schmerzen in der linken Flanke. An Herz und Lungen nichts Krankhaftes nachzuweisen. In der linken Lumbalgegend

alte Operationsnarbe, die linke Niere nicht zu fühlen, an ihrer Stelle eine diffuse Resistenz. Die rechte Niere deutlich tiefstehend und bei der Atmung vollständig zu umgreifen, von fester Konsistenz, glatter Oberfläche, nicht druckschmerzhaft. Das Abdomen schlaff, deutlicher Schnürleib. Der Urin ist dünn, gelb, trübe, neutral, spezifisches Gewicht 1013, hat kein Eiweiss, keinen Zucker. Das Sediment besteht aus ziemlich vielen Blasenepithelien, geschwänzten Epithelien, vielen Eiterkörperchen, keine roten Blutkörperchen, runde grosse oft zusammengesetzte Zellen, die nicht sicher zu deuten sind. Keine Zylinder. Viele Bakterien, teilweise in Häufchen. Keine Tuberkelbazillen.

Untersuchung mit Chromocystoskopie morgens früh. Am Abend und der Nacht vorher kein Getränk. Die Blase ist gut zu füllen, 300 ccm ohne jeden Schmerz, die Schleimhaut blass, ohne Veränderung, speziell ohne Tuberkel, ohne Geschwüre, ohne Schleimfäden oder dergl. Die rechte Uretermündung stellt einen kleinen Schlitz vor, welcher normal gelagert ist und schon nach 13 Minuten einen tiefblauen Urin in regelmässigen Intervallen, kräftigen Stössen, die vielleicht 1—2 Sekunden anhalten, sezerniert. Die blauen Wolken lagern sich in der tiefsten Stelle der Blase. Prompter Schluss, promptes Öffnen der Mündung.

Der linke Ureter stellt ein längliches, schlitzförmiges Grübchen auf der linken Ureterleiste dar, welches nicht sichtbar sezerniert, jedesfalls in der ersten halben Stunde post injectionem nichts Blaues liefert. Man sieht auch keinen Eiter oder dergl. austreten.

Nach diesen Untersuchungen handelt es sich entweder um einen Verschluss der linken Niere wegen Eiterung oder wegen eines anderen Hindernisses oder um eine aus anderen Gründen degenerierte Niere. Die Indigkarminausscheidung wird allein von der rechten Niere besorgt. Die in der ersten halben Stunde ausgeschiedene absolute Menge des Indigkarmins entspricht etwa der Norm. Die Patientin hat keine Ödeme, keine Kopfschmerzen, keine Zeichen chronischer Urämie. Verdächtig ist der Durst der Patientin und der für gewöhnlich sehr dünne Urin. Es bestehen also leichte Symptome von Niereninsuffizienz. Weil aber, wie der Durstversuch ausweist, die rechte Niere die Fähigkeit zu sammeln nicht verloren hat, so wird das Vertrauen in ihre ausreichende Funktionsfähigkeit bestärkt. Die Schwäche der Patientin und ihre Atemnot beim Treppensteigen scheint sich vor allem auf die beträchtliche Anämie zurückzuführen (40% Hämoglobin). Weil die Ursache dieser Anämie wahrscheinlich in der Erkrankung der linken Niere zu suchen ist, so scheint eine Exstirpation der letzteren zur Wiedererlangung der Gesundheit notwendig. Die Operation wurde von einem hypochondralen Schiefschnitte aus gemacht.

Die Auffindung der kleinen, in schwartige Pseudomembranen vergrabenen Niere war schwierig. Das Peritoneum wurde dicht unterhalb der Milz dabei eröffnet und wieder vernäht. Der Schwanz des gesenkten Pankreas lag dicht neben der Niere. Letztere wurde tiefstehend vor dem Musculus psoas gefunden, mit Messer und Schere auspräpariert und exstirpiert. Die exstirpierte Niere mass 11 : 6 : 3 cm, die Substanz war an der Oberfläche narbig, nur ½—1 cm dick, die atrophischen Pyramiden gingen in erweiterte Kelche über, das Nierenbecken war gedoppelt.

Der Wundverlauf war günstig, die Rekonvaleszenz aber eine ausserordentlich langsame. Schliesslich erholte sich die Patientin aber doch und erfreute sich ein halbes Jahr nach der Operation wieder einer blühenden Gesundheit.

Der Krankheitsprozess der linken Niere ist anscheinend als ein chronischer Degenerationszustand aufzufassen, welcher wohl zum grössten Teile durch die Urinstauung oder durch Zirkulationshindernisse infolge der starken Senkung oder durch eine chronische Infektion verursacht war, und zur Entstehung und Resorption von Substanzen, welche die Blutbildung störten, führte. Die gewöhnliche Beobachtung der Ausscheidung eines sehr dünnen Urins, war, wie es scheint, weniger auf eine Erkrankung der rechten Niere, als auf die starke Anämie zurückzuführen. Mit der Entfernung der linken Niere war die Quelle des Übels entfernt und dem Organismus die Möglichkeit des Wiederauflebens gegeben.

Fragen wir uns an Hand der geschilderten Fälle, wieweit die Chromocystoskopie bei der Aufstellung strenger Indikationen für operative Eingriffe bei Wanderniere nützen kann, so ergibt sich, dass sie namentlich in solchen Fällen, bei denen die Niere selbst erkrankt ist, praktisch brauchbare Resultate liefert und die Grundlage für die anzuschliessende Therapie abgeben kann.

Für die Formen der Wanderniere dagegen, welche mit den oft so sehr quälenden allgemeinen Symptomen einhergehen, liefert sie vorläufig keine charakteristischen Befunde. Abweichungen im Sekretionstypus, sowohl Unregelmässigkeiten in den Zeitintervallen, als auch Unregelmässigkeiten in der Kraft der einzelnen Urinstösse kommen vor und scheinen in der Tat mit Senkungen der Niere im Zusammenhang zu stehen, lassen sich aber nicht mit voller Sicherheit verwerten, weil sie bei Frauen überhaupt sehr häufig vorkommen, den bestehenden Schmerzen nicht proportional sind und sich in allen möglichen Übergängen finden.

Auffallende Veränderungen der Nierensekretion, sowohl hinsichtlich der Konzentration des Urins als auch hinsichtlich des Typus der Ausscheidung beim Übergang von der liegenden zur sitzenden oder aufrechten

Stellung habe ich bei Wanderniere ziemlich häufig gefunden, kann aber nicht angeben, ob hierin ein charakteristisches Symptom liegt, weil ich nicht über genug Kontrollversuche an gesunden Menschen verfüge.

Stauungen des Urins im Nierenbecken sind in den Anfangsstadien, wie es scheint, speziell bei Wanderniere auch mit der Chromocystoskopie schwer festzustellen. So ist die Indikationsstellung der Nephropexie bei den nervösen, intestinalen und gastrischen Formen der Wanderniere vor allem auf ein genaues klinisches Studium des Falles und auf das Versagen anderer Behandlungsmethoden zu stützen.

Es scheint, dass man beginnende Dilatationen des Nierenbeckens am besten durch die Pyelographie (Röntgenographie des Nierenbeckens nach Kollargolfüllung), welche ich neuerdings gemeinsam mit Dr. Lichtenberg eingeführt habe, nachweisen kann. Vielleicht wird man damit

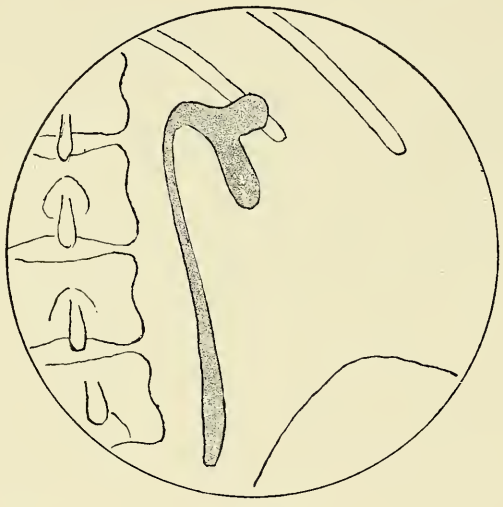

Fig. 48.

exaktere Grundlagen für die Indikationsstellung der Nephropexie gewinnen. Ich führe drei derartige Fälle kurz an.

A. L., 30jährige Frau, hat sechsmal geboren, leidet seit ungefähr einem halben Jahre an rezidivierenden Schmerzanfällen der rechten Seite, welche für Blinddarmattacken gehalten wurden. Die Beobachtung eines Anfalles ergibt deutliche Anschwellung und Schmerzhaftigkeit der rechten Niere. Nach Abklingen des Anfalles wird mittelst eines Ureterkatheters das rechte Nierenbecken mit Kollargol gefüllt. Während das normale Becken sich nur mit ganz geringen Quantitäten füllen lässt, konnte man bei dieser Patientin ohne Widerstand und ohne Schmerz 20 ccm in das

Nierenbecken einspritzen und während das normale Nierenbecken sich auf der Platte auch bei Kollargolfüllung kaum abzeichnet, findet man hier eine deutlich umschriebene Kontur desselben und sieht, dass es gegen den Ureter leicht abgeknickt ist. Der Ureter selbst ist nach unten zu spindelförmig erweitert (vgl. Fig. 48).

In einem zweiten Falle handelte es sich um eine 23jährige Nullipara mit allgemeinen Unterleibsschmerzen und einer hochgradigen rechtsseitigen

Fig. 49.

Fig. 50.

Wanderniere. Die Pyelographie ergab ein dilatiertes Nierenbecken, das auf der Photographie zwar nicht, wahrscheinlich aber beim Umhergehen der Patientin gegen den Ureter abgeknickt war (vgl. Fig. 49).

In beiden Fällen wurde die Nephropexie mit gutem Erfolge ausgeführt, ebenso in einem dritten Falle, in welchem die Pyelographie in ausgezeichneter Weise die Dilatation des Nierenbeckens und der Kelche und die Abknickung gegen den Ureter zur Darstellung gebracht hat (vgl. Fig. 50).

Druck der kgl. Universitätsdruckerei von H. Stürtz in Würzburg

Soeben erschienen:

Die allgemeine Pathologie.

Ein Hand- und Lehrbuch für Ärzte und Studierende.

Von

Professor Dr. O. Lubarsch
in Zwickau.

I. Band. I. Abteilung.

Mit 72 Abbildungen im Text und 5 Tafeln. — Mk. 7.—

.... Vorliegendes Werk stellt in Wahrheit ein dringendes Bedürfnis dar, dem Arzte wie dem Studierenden in gleicher Weise unentbehrlich.

.... Nirgends in einem Lehrbuch allgemeiner Natur wird man sich schneller belehren können als in diesem Handbuch, wobei dem Wissbegierigen zahlreiche Literaturangaben tieferes Studium wesentlich erleichtern. — Das Werk soll in einzelnen, abgeschlossenen Abteilungen erscheinen und in etwa 2 Jahren vollendet sein. — Der Bergmannsche Verlag zeichnet sich seit langem durch schöne Ausstattung und Billigkeit seiner Bücher aus. Auch diese beiden guten Eigenschaften sind lobens- und dankenswert bei diesem Bande hervorzuheben, sein Preis von 7 Mk. ist, man möchte sagen „lächerlich gering".

Westenhoeffer i. d. Fortschritten der Medizin.

.... Ein Hand- und Lehrbuch nennt Lubarsch seine allgemeine Pathologie, deren erste Abteilung des ersten Bandes bis jetzt vorliegt. Zweifellos ein dankenswertes Unternehmen, zu dessen Ausführung Verfasser wie wenige andere berufen ist. Das Werk soll eine in diesem Umfange bisher nicht vorhandene ausführliche und übersichtliche Darstellung der allgemeinen Pathologie bringen und den Studierenden, Arzt und Fachmann über alle wichtigen Fragen eingehend orientieren. Diese Absicht wird, wie aus dem fertigen Teile hervorgeht, unzweifelhaft voll und ganz erreicht werden.

Ribbert i. d. Deutschen med. Wochenschrift.

Soeben erschienen:

Über das psychische Verhalten des Arztes und Patienten vor, bei und nach der Operation.

Von

Prof. Dr. P. Klaussner
in München.

Aus Besprechungen:

Goldene Worte für junge Chirurgen, die in ihrem Berufe neben dem Messer das eingehendste Sichhineinversetzen in die Psyche ihrer Kranken für das wichtigste Moment halten sollen, um wahrhaft helfende Ärzte zu sein. Das feine und tiefe Gemüt des Verfassers offenbart sich in den warmen, schlichten Worten, in denen die Broschüre zu den jungen Kollegen redet. In der Tat verliert das Messer bei dem Kranken manchen Schrecken, wenn es aus einem Herzen vorgeschlagen und von einer Hand geführt wird, wie sie der Verfasser der Schrift von deren Lesern wünscht. Wir meinen, nicht nur junge Kollegen sollen die warmen Worte Klaussners beherzigen: auch manch alter Chirurg, den sein spezielles Arbeiten vielleicht etwas abgestumpft hat und der den psychischen Einfluss des Arztes auf die zu operierenden Kranken zu unterschätzen geneigt ist, wird der Lektüre des Büchleins Anregung und vielleicht auch eine Stunde der Einkehr verdanken.

Münch. mediz. Wochenschrift.

Soeben erschienen:

DER ARZT.

Einführung
in die
Ärztlichen Berufs- und Standesfragen.
In 16 Vorlesungen.
Anhang:
Gesetz betreffend die Bekämpfung übertragbarer Krankheiten.
Von
Professor Dr. **E. Peiper**, Greifswald.
Mk. 5.—, gebunden Mk. 6.—.

Praktischer Leitfaden
der
qualitativen und quantitativen Harn-Analyse
(nebst Analyse des Magensaftes)
für Ärzte, Apotheker und Chemiker
von
Dr. Sigmund Fränkel.
Dozent für medizinische Chemie an der Wiener Universität.
Mit 5 Tafeln. — Geb. Mk. 2.40.

Die Elektrizität
in der
Medizin und Biologie.

Von
Professor Dr. **H. Boruttau**
in Göttingen.
—— Mit 127 Abbildungen im Text. ——
Mk. 6.—.

Lehrbuch der
Atmungsgymnastik.

Anleitung zur Behandlung von
Lungen-, Herz- und Unterleibsleiden.
Von
Dr. med. Henry Hughes
Arzt in Bad Soden am Taunus.
—— Zweite aufs doppelte vermehrte Auflage. ——
Mit 47 Abbildungen. — Preis Mk. 4.—.

Nunmehr liegt vollständig vor:

Die

Röntgographie in der inneren Medizin.

Herausgegeben von

Prof. **H. v. Ziemssen** und Prof. **H. Rieder**

in München.

Enthaltend 50 Tafeln in Heliogravure mit deutschem und englischem Text.

Preis Mk. 75.—.

Die Autoren haben in diesem Atlas der Röntgographien ein bedeutendes Werk begonnen, das ein umfassendes Bild von den bisherigen Errungenschaften der Radiographie auf dem Gebiete der inneren Medizin zu geben verspricht.

Wenn wir diese Röntgenbilder betrachten, erkennen wir mit Staunen, zu welchem Grade der Vollkommenheit in den wenigen Jahren ihres Bestehens sich diese neueste Methode der medizinischen Diagnostik entwickelt hat. Schwerlich wird jetzt noch ein Skeptiker zu behaupten wagen, dass man mit Röntgendurchleuchtung und Röntgenphotographie nur „nackte Knochen" sehen könne.

Allerdings ist es nötig, will man befriedigende Resultate erzielen, durch fleissige Übung sich die Technik zu eigen zu machen und die neuesten, erheblich verbesserten Apparate in Anwendung zu ziehen.

Vorausgeschickt ist dem Werke ein Exposé über die Bedeutung der Röntgendurchleuchtung und besonders der Momentphotographie für die Diagnostik der internen Krankheiten. Dann folgt in kurzer und übersichtlicher Weise eine Erläuterung über die von den Autoren geübte Technik der Herstellung der Diagramme, worin der Leser manches Neue und Originelle finden dürfte.

Die Tafeln sind alle so lehrreich und technisch so vollendet, dass man dem Erscheinen der übrigen Lieferungen mit Spannung entgegensehen wird. Es ist wohl zu erwarten, dass diese auf der Höhe der diagnostischen Wissenschaft stehende Arbeit viel dazu beitragen wird, für die neue Untersuchungsmethode weitere Kreise unter den Ärzten zu interessieren und dadurch das diagnostische Rüstzeug derselben zum Heile der leidenden Menschen wesentlich zu bereichern.

Deutsches Archiv für klin. Medizin.

Sammlung von stereoskopischen Röntgenbildern aus dem neuen Allgemeinen Krankenhause.

Erste chirurgische Abteilung. Oberarzt Dr. **Kümmell.**

I. Band: **Das Arteriensystem des Menschen im stereoskopischen Röntgenbild.** Herausgegeben von Dr. Hildebrand, Scholz, Wieting. 10 Stereoskop-Bilder mit Text. Zweite Auflage. Mk. 3.60.

II. Band: **Frakturen der unteren Extremität.** Herausgegeben von Dr Hildebrand, Scholz, Wieting. 10 Stereoskop-Bilder mit Text. Mk. 3.60.

III. Band: **Die kongenitalen Hüftgelenksluxationen.** Herausgegeben von Dr. Hildebrand, Scholz, Wieting. 10 Stereoskop-Bilder mit Text. Mk. 3.60.

IV. Band: **Frakturen der oberen Extremität.** Herausgegeben von Dr. Hildebrand, Scholz, Wieting. 10 Stereoskop-Bilder mit Text. Mk. 3.60.

V. Band: **Fremdkörper, Sarkom und Osteomyelitis des Schenkels.** Von Dr. Hildebrand, Scholz, Wieting. 10 Bilder mit Text. Mk. 3.60.

VI. Band: **Deformitäten und Missbildungen.** Von Dr. Hildebrand, Scholz, Wieting. 10 Bilder mit Text. Mk. 3.60.

Verlag von J. F. Bergmann in Wiesbaden.

Chirurgie der Notfälle.

Darstellung der dringenden chirurgischen Eingriffe

von

Dr. Hermann Kaposi.

Preis gebunden Mk. 5.30.

Chirurgie der Mundhöhle.

Leitfaden für Mediziner und Studierende der Zahnheilkunde.

Von

Privatdozent Dr. **H. Kaposi** und Prof. Dr. **G. Port**
in Heidelberg.

Mit 111 Abbildungen im Text. — Preis Mk. 6.—.

Über Blasenektopie.

Von

Professor Dr. **Enderlen** in Basel.

Mit 17 Abbildungen im Text und 5 Tafeln.

Preis *Mk. 18.60.*

Inhalts-Verzeichnis.

I. Einleitung und anatomische Befunde der Blasenektopie.
II. Ätiologie der Blasenektopie.
III. Übersicht der Entwickelungsgeschichte der Blase.
IV. Entwickelung der Blase nach den Modellen des Marburger anatom. Instituts.
V. Eigene Fälle einfacher und komplizierter Blasenektopie.
VI. Partielle Blasenspalte.
VII. Vorfall der ungespaltenen Blase.
VIII. Doppelte Harnblase.
IX. Missbildungen des Penis und der Harnröhre.
X. Histologie der ektopierten Blasenwand.
XI. Schlussbetrachtungen.
XII. Literaturverzeichnis.
XIII. Tafelerklärung.
1. Modelle (Fig. 1—13). 2. Histologie (Fig. 14—17). 3. Bauchblasenspalte (Fig. 18—30). 4. Stereoskopische Bilder der Modelle (Beilage).

Die Funktionsprüfung des Darms mittels der Probekost,

ihre Anwendung in der ärztlichen Praxis und ihre diagnostischen und therapeutischen Ergebnisse.

Von

Professor Dr. Adolf Schmidt,
Oberarzt am Stadtkrankenhause Friedrichstadt in Dresden.

Mit einer Tafel. — Preis Mk. 2.40.

Auszug aus dem Inhaltsverzeichnis.

Vorwort. — I. Die Funktionsprüfung des Darmes. — II. Die Probekost. — III. Die Stuhluntersuchung. A. Makroskopische Untersuchung. B. Mikroskopische Untersuchung. C. Die chemische Untersuchung. D. Die bakteriologische Untersuchung der Fäzes. — IV. Die simeotische Bedeutung der pathologischen Fäzesbefunde. 1. Der Schleim. 2. Unveränderte Gallenfarbstoffe (Bilurubin) und Schwankungen des Hydrobilirubingehaltes. 3. Ungenügende Fettverdauung. 4. Fleischreste. 5. Kohlehydratreste (Gährungs- resp. Brütschrankprobe). 6. Verhältnis der Gährung zur Fäulnis. — V. Rückblick auf weitere Aufgaben der Funktionsprüfung. — VI. Darmstörungen seitens des Magens, der Leber und des Pankreas. A. Gastrogene Darmstörungen. B. Hepatogene Darmstörungen. C. Pankreatogene Darmstörungen. — VII. Selbständige Darmstörungen. 1. Organische Erkrankungen. A. Geschwüre. B. Katarrhe. C. Darmatropie. 2. Funktionelle Erkrankungen. A. Sekretorische Störungen. B. Resorptionsstörungen. C. Motorische Störungen. (Tormina intestinorum, Nervöse Diarrhöe, Habituelle Obstipation.) — Literaturverzeichnis.

Die Fettleibigkeit (Korpulenz) und ihre Behandlung

nach

physiologischen Grundsätzen.

Von

Dr. Wilhelm Ebstein,
Geheimer Medizinalrat, o. ö. Professor der Medizin und Direktor der medizinischen Klinik und Poliklinik in Göttingen.

Achte, sehr vermehrte Auflage.

Preis Mk. 3.60, geb. Mk. 4.60.

Verlag von J. F. Bergmann in Wiesbaden.

Grundriss

der

Medikamentösen Therapie der Magen- und Darmkrankheiten

einschliesslich Grundzüge der Diagnostik.

Für praktische Ärzte bearbeitet

von

Dr. P. Rodari,
prakt. Arzt und Spezialarzt für Krankheiten der Verdauungsorgane in Zürich.

Mk. 3.60.

Inhaltsverzeichnis.

I. Teil: **Magen.**

A. Allgemeiner Teil:

I. Allgemeine diagnostische Vorbemerkungen.
II. Allgemeine therapeutische Vorbemerkungen.
III. Einteilung der Magenkrankheiten.

B. Spezieller Teil:

I. Der akute Magenkatarrb, Gastritis acuta.
II. Der chronische Magenkatarrh, Gastritis chronica.
III. Die eiterige und die toxische Magenentzündung.
IV. Das runde Magengeschwür, Ulcus ventriculi rotundum.
V. Die Erosionen des Magens.
VI. Der Magenkrebs, Carcinoma ventriculi.
VII. Die Atonie und die Gastrektasie, Magenerschlaffung, Magenerweiterung.
VIII. Die Lageveränderung des Magens, Gastroptose.
IX. Die nervösen Magenaffektionen, Magenneurosen.
Die sensiblen Magenneurosen.
Die motorischen Magenneurosen.
Die sekretorischen Magenneurosen.
Die nervöse Dyspepsie.

II. Teil: **Darm.**

A. Allgemeiner Teil:

I. Allgemeine diagnostische Vorbemerkungen.
II. Allgemeine therapeutische Vorbemerkungen.
III. Einteilung der Darmkrankheiten.

B. Spezieller Teil:

I. Der akute Darmkatarrh, Enteritis catarrbalis acuta.
II. Der chronische Darmkatarrh, Enteritis catarrhalis chronica.
III. Die membranöse Dickdarmentzündung, Colitis membranacea.
IV. Die Blinddarmentzündung, Typhlitis und Perityphlitis s. Appendizitis.
V. Die Darmgeschwüre, Ulcera intestinalia.
VI. Der Darmkrebs, Carcinoma intestinale.
VII. Die habituelle Obstipation.
VIII. Der Darmverschluss, Ileus s. Miserere.
IX. Die nervösen Darmkrankheiten, Darmneurosen.
X. Krankheiten des Mastdarmes.

Verlag von J. F. Bergmann in Wiesbaden.

Spezielle Pathologie und Therapie
der
Magen- und Darmkrankheiten.

Von

Professor Dr. **Richard Fleischer** in Erlangen.

Preis Mk. 12.—.

Das vorliegende Werk ist in Bezug auf Durchführung einer wirklich systematischen Darstellung vielleicht das Hervorragendste, was in den letzten Jahrzehnten in der klinischen Medizin geschrieben worden ist. Es ist keineswegs nur eine „Pathologie und Therapie" der betreffenden Krankheiten, sondern es enthält neben ausführlichen und sehr dankenswerten geschichtlichen Einführungen in die einzelnen Kapitel noch jedesmal eine durchaus erschöpfende Abhandlung über die dazu gehörigen physiologischen Verhältnisse, so dass in dem Rahmen der Klinik auch noch eine Physiologie der Verdauung, Assimilation und Ernährung eingefügt ist. Dabei wird man bei genauerem Durchlesen der einzelnen Abschnitte, sowohl der physiologischen, als der diagnostischen und therapeutischen entnehmen, welchen Anteil der Autor an dem Ausbau der modernen Lehre der Verdauungspathologie hat. Besonders die Diätetik, die ja seit langer Zeit in Erlangen Gegenstand weit angelegter, wissenschaftlicher Untersuchungen ist, lässt dies in ihrer mannigfachen Bearbeitung deutlich erkennen. — An Anschaulichkeit verliert das Buch durch seine Gründlichkeit keineswegs, es ist klar und durchsichtig geschrieben, zudem erleichtert eine geschickte und glückliche Einteilung und Benennung der einzelnen Unterabschnitte, sowie die verschiedene Druckart, die Übersichtlichkeit ungemein. — Auf diese Weise ermöglicht das Werk das eingehendste Studium der betreffenden Krankheiten vielleicht eingehender, als es durch irgend eines der anderen modernen Lehrbücher über Magenkrankheiten erworben werden kann. Der Preis ist übrigens im Verhältnis zu dem Umfang des Werkes auffallend niedrig. *Dr. G. Honigmann i. d. Zeitschrift für prakt. Ärzte.*

Die
Arbeit der Verdauungsdrüsen.
Vorlesungen

von

Professor **J. P. Pawlow** in St. Petersburg.

Autorisierte Übersetzung aus dem Russischen

von

Dr. **A. Walther** in St. Petersburg.

Mit einem Vorwort und Zusätzen des Verfassers.

Preis: M. 4.60.

In Form von acht Vorlesungen sind die Resultate zahlreicher Arbeiten Pawlows und seiner Schüler zusammengefasst und von einem einheitlichen Gesichtspunkte aus behandelt. Das Buch beschäftigt sich mit den Verhältnissen der Magensaft- und Pankreassekretion. Die Versuche wurden an Tieren, denen ein sogen. Magenblindsack, resp. eine Pankreasfistel angelegt wurde, angestellt. Erstere Operation besteht darin, dass ein Lappen aus der Magenwand geschnitten wird und zu einem vollständigen, vom Magen abgetrennten Blindsacke zusammengenäht und mit seiner Oeffnung in die Bauchwunde eingepflanzt wird. Durch Untersuchung des aus dieser Fistel fliessenden Saftes bekommt man eine klare Vorstellung über quantitative und qualitative Verhältnisse der Sekretion. Auf diese Weise sind nun so wichtige und neue Tatsachen, die teils strittig waren, teils nur behauptet, aber nie bewiesen wurden, festgestellt worden, so dass dieses Buch als eine der wichtigsten literarischen Erscheinungen auf diesem Gebiete angesehen werden muss . . . *Prager med. Wochenschr.*

Verlag von J. F. Bergmann in Wiesbaden.

Die Unterleibsbrüche.

(Anatomie, Pathologie, Therapie.)

Nach Vorlesungen bearbeitet

von

Dr. Ernst Graser,
Professor an der Universität Erlangen.

Mit 62 Abbildungen. — Preis Mk. 6.40.

„ . . . . Das Kapitel der Hernien ist eines der wichtigsten der Chirurgie und gleichzeitig eines der schwersten, da sein Verständnis eine gute anatomische und pathologisch-anatomische Vorbildung des Arztes voraussetzt. Ein gutes Buch, das dem Studierenden die bezüglichen Verhältnisse anschaulich darstellt, wird daher von den letzteren gewiss sehr willkommen geheissen werden. Ein solches vortreffliches Buch ist aber das vorliegende Grasers, das seinen Zweck, die Anatomie, Pathologie und Therapie der Hernien dem heutigen Stand der Wissenschaft entsprechend klar darzulegen, in jeder Hinsicht erfüllt. Die einzelnen Teile des Buches sind so geschrieben, dass sie den Studierenden sehr gut in den Gegenstand einführen, dem Arzte aber in seiner Praxis den erwünschten Rat in zweckmässiger Weise geben. Wir können also das Buch bestens empfehlen.

Alles in allem verdient das Grasersche Buch die weiteste Verbreitung. Besonders willkommen wird den Ärzten sicher auch das letzte Kapitel sein, das die Brüche als Gegenstand ärztlicher Gutachten behandelt."

Dr. Hoffa i. d. Deutschen Literaturzeitung.

In seiner den praktischen Bedürfnissen des Arztes und den Studierenden gewidmeten Monographie hat sich Verf. mit Glück und Erfolg bemüht, das schwierige Kapitel der Bruchlehre dem Verständnis möglichst nahe zu führen. Ohne in seinen Auseinandersetzungen weitschweifig zu werden, benutzt er alle Momente, um die häufig recht verwickelten Verhältnisse der anatomischen und pathologischen Erörterungen klar und durchsichtig darzustellen, bei aller Wissenschaftlichkeit sozusagen in populärer Form das wichtigste Gebiet der Chirurgie, welches jeder Arzt beherrschen sollte, der allgemeinen Erkenntnis zugängig zu machen . . . . Wir können nicht umhin, darauf hinzuweisen, dass alle Kapitel in geradezu mustergültiger Weise abgehandelt werden, so zwar, dass jedem, der überhaupt Belehrung sucht und für sein praktisches Handeln der Fingerzeige bedarf, sich schnell und vollkommen orientieren kann . . . . Einer besonderen Empfehlung bedarf dieses Buch nicht. Es wird sich gewiss schnell einbürgern, und bei dem geringen Preise bald in der Bibliothek jedes Kollegen zu finden sein.

Deutsche Medizinalzeitung.

Lehrbuch

der

gesamten Psychotherapie.

Mit einer

einleitenden Darstellung der Haupttatsachen

der

medizinischen Psychologie

von

Dr. L. Löwenfeld,
Spezialarzt für Nervenkrankheiten in München.

Mk. 6.40.

Lehrbuch
der
Haut- und Geschlechtskrankheiten.

Von Prof. Dr. **Eduard Lang** in Wien.

I. Band. **Lehrbuch der Hautkrankheiten.**
87 Abbildungen. M. 14.60.

II. Band. **Lehrbuch der Geschlechtskrankheiten.**
87 Abbildungen. M. 10.40.

Auszüge aus Besprechungen:

Der Verfasser des bekannten und von allen Seiten geschätzten Lehrbuches der Syphilis hatte gewissermassen die Pflicht, uns auch ein Lehrbuch der Hautkrankheiten zu bringen. Dieses dem Verleger schon vor Jahren gegebene Versprechen ist nun endlich zur Ausführung gekommen. Wir haben damit das Werk eines gereiften Klinikers vor uns, der, mit den Hilfsmitteln der modernen klinischen Forschung ausgerüstet, uns eine glänzende Übersicht über den heutigen Stand unseres Spezialfaches gibt. Ohne sich in Weitschweifigkeiten zu verlieren, greift Lang gleich wie in seinem ausgezeichneten Buche über die Syphilis das Wichtigste heraus und führt dem Leser in kerniger, kurzer Ausdrucksweise das klinische Bild markant vor . . . Jedenfalls wird, glaube ich, jeder in der gleichen Weise wie ich von der Lektüre dieses vorzüglichen Lehrbuches befriedigt sein. 87 Abbildungen unterstützen die Diktion in sehr gelungener Weise. Wir wünschen dem Verfasser, dass dieses Werk denselben Erfolg haben möge, wie sein viel gelesenes Lehrbuch der Syphilis. *Deutsche mediz. Wochenschr.*

Das ganze Werk, das uns in so vollendeter Form die in langjähriger Erfahrung gewonnenen Auffassungen und Anschauungen eines als medizinisch wie spezialistisch gleich hervorragenden Forschers darbietet, können wir nicht nur dem Spezialarzte, sondern vor allem dem praktischen Arzte und dem Studenten empfehlen; jeder wird Belehrung und Anregung finden. Und gerade die Praktiker werden das finden, was sie für die Arbeit des Tages nötig haben neben den wertvollen Hinweisen auf das volle und ganze Verständnis der Dermatologie als eines Teiles der gesamten Medizin. Dem Werke des hochgeschätzten Verfassers wünschen wir den Erfolg, den es durch seine Bedeutung verdient.

Wolters (Rostock) in Archiv für Dermatologie.

Leitfaden
für
UNFALLGUTACHTEN.

Ein Hilfsbuch
zur
Untersuchung und Begutachtung Unfallverletzter und traumatisch Erkrankter.

Von **Dr. Karl Waibel**, Bezirksarzt in Kempten.

Mk. 8.—. — Gebunden Mk. 9.—.

Nach dem übereinstimmenden Urteile verschiedener hervorragender Ärzte und der Fachpresse dürfte sich das vorliegende Werk als sehr zeit- und zweckmässig erweisen und wegen seiner Übersichtlichkeit, Reichhaltigkeit und Handlichkeit bald in dem Kreise der beamteten und praktischen Ärzte, sowie der Berufsgenossenschaften als willkommener und praktischer Führer und Berater einbürgern.

Jahresbericht

über die

Fortschritte auf dem Gebiete der Chirurgie.

Unter Mitwirkung von

Dr. Bartholdy (Wiesbaden), Dr. Becker (Hildesheim), Prof. Bennecke (Berlin), Prof. von Bonsdorff (Helsingfors), Dr. Borchard (Posen), Dr. Bötticher (Giessen), Dr. Brentano (Berlin), Dr. Brunner (Münsterlingen), Prof. Dollinger (Budapest), Dr. Fertig (Kassel), Prof. Fischer (Strassburg), Dr. Giani (Turin), Dr. Goedhuis (Deventer), Prof. Goldmann (Freiburg), Prof. Hildebrand (Berlin), Prof. Hoffa (Berlin), Prof. Hofmeister (Stuttgart), Dr. Hohlbeck (St. Petersburg), Dr. Hueter (Altona), Dr. Kammeyer (Berlin), Dr. Karcher (Basel), Dr. Kirchhoff (Berlin), Prof. Kölliker (Leipzig), Dr. Maass (New-York), Dr. Mac Gillavry (Amsterdam), Prof. San Martin (Madrid), Dr. Mertens (Bremerhaven), Dr. Meyer (Dresden), Dr. von Meyer (Frankfurt a. M.), Dr. Neck (Chemnitz), Dr. Pagenstecher (Wiesbaden), Prof. Partsch (Breslau), Prof. Pels-Leusden (Berlin), Dr. Pertz (Freiburg), Prof. Ritschl (Freiburg), Dr. Ritter (Greifswald), Prof. Rotgans (Amsterdam), Dr. Schaldemose (Kopenhagen), Dr. Schönstadt (Berlin), Dr. Schultze (Duisburg), Dr. Schulz (Barmen), Prof. Seydel (München), Dr. Stolanoff (Plevna), Prof. Sultan (Berlin), Dr. Suter (Basel), Dr. Urbanik (Krakau), Dr. Veillon (Riehen), Dr. Volkmann (Dessau), Dr. Waldvogel (Göttingen), Dr. Willemer (Ludwigslust), Dr. Ziegler (München), Dr. Zimmermann (Dresden).

Redigiert und herausgegeben von

Prof. Dr. Hildebrand in Berlin.

X. Jahrgang.

Bericht über das Jahr 1904.

Preis Mk. 34.—.

Die Verletzungen der Nase
und deren Nebenhöhlen

nebst

Anleitung zur Begutachtung ihrer Folgezustände.

Von

Dr. med. Friedrich Röpke,

Ohren-, Nasen- und Halsarzt in Solingen.

Preis M. 4.60.

Handbuch

der

Medizinischen Gymnastik

von

Dr. med. Anders Wide,

Dozent der medizinischen Gymnastik und Orthopädie, Direktor des gymnastisch-orthopädischen Instituts zu Stockholm.

Mit 1 Titelbild und 94 in den Text gedruckten Abbildungen.

Preis: Mk. 11.—.